7

BEITRÄGE

ZUR

KLINISCHEN CHIRURGIE

Mitteilungen aus den chirurgischen Kliniken

zu

TÜBINGEN HEIDELBERG FREIBURG ZÜRICH
BASEL BONN

Herausgegeben von

Dr **P. Bruns** Professor in Tübingen
Dr **V. Czerny** Professor in Heidelberg
Dr **P. Kraske** Professor in Freiburg
Dr **R. U. Kroenlein** Professor in Zürich
Dr **A. Socin** Professor in Basel
Dr **F. Trendelenburg** Professor in Bonn

Redigiert von

Dr **P. Bruns.**

Band: Heft:

Sonderabdruck.

V. Czerny

AUS DER

HEIDELBERGER CHIRURGISCHEN KLINIK.

XXII.

Ueber die an der Heidelberger chirurgischen Klinik ausgeführten Operationen am Magen und Darm.

Von

Prof. Dr. **V. Czerny** und Dr. **Walter Rindfleisch.**

Ueber elf Jahre ist es her, seitdem Billroth durch seine gelungene Pylorusresektion der Unterleibschirurgie ein neues Gebiet erobert hat. Für seine Schüler ist es ein Gefühl hoher Befriedigung, dieses fruchtbare Gebiet, durch ihren Lehrer angeregt, sowohl mit experimentellen als auch klinischen Arbeiten ausgebaut zu haben.

Die Experimente von Gussenbauer und von v. Winiwarter, von Czerny und Kaiser, dann die statistischen Arbeiten der Erstgenannten waren es, welche Billroth zu seiner kühnen That entflammten. Die Cholecystenterostomie von v. Winiwarter, die Ausbildung der Darmnaht durch Gussenbauer, Czerny und Wölfler, die Gastroenterostomie von Wölfler und v. Hacker, die Pyloroplastik von Heineke-Mikulicz, die Erweiterung der Billroth'schen Ileocolostomie zur Enteroanastomose durch v. Hacker und Darmausschaltung durch Salzer, die klinischen Mitteilungen von Wölfler, v. Eiselsberg, Billroth u. A. sind Marksteine, welche den Fortschritt auf diesem Gebiete bezeichnen.

Wenn diese Operationen, obgleich sie von zahlreichen Operateuren mit Begeisterung erfasst, nachgemacht und vervollkommnet worden sind, noch immer nicht allgemein als vollberechtigt aner-

kannt werden, so liegt es daran, dass wie bei allen neuen Operationen anfangs zu viel von denselben erwartet wurde, dass die Pfadfinder zu vielerlei probieren mussten, um den rechten Weg zu finden, und dass namentlich häufig zu weit vorgeschrittene Fälle der Operation unterzogen worden sind und dadurch die Resultate beeinträchtigten.

Wenn wir Fortschritte auf diesem Gebiete erzielen wollen, so müssen wir dem praktischen Arzt präzise Indikationen an die Hand geben und müssen in diesen Fällen möglichst gute Resultate erzielen.

So wenig uns eine blosse Zahlenstatistik fördern kann, so müssen wir doch die Kasuistik vervollständigen und bei ihrer Revision feststellen, in welchen Fällen wir die besten Resultate erzielt haben, und ob der unglückliche Ausgang von der schlechten Auswahl oder von Fehlern in der Technik abhing.

Bei der Heidelberger Naturforscherversammlung 1889 wurde zwar eine kurze [1]) Statistik der in Heidelberg aufgeführten Operationen mitgeteilt, aber wir wollen dieselbe bis zum Sommer 1892 ergänzen und durch Krankengeschichten den Leser in Stand setzen, sich ein eigenes Urteil zu bilden.

Sämtliche Operationen bis auf die zweite, welche von Herrn Dr. Maurer ausgeführt worden ist, sind von Czerny gemacht worden.

A. Operationen am Magen.

Wir werden die Fälle von Gastrostomie, die Fremdkörper im Magen sowie die akuten Perforationen desselben weglassen, dagegen die Operationen wegen Tumoren und Stenosen am Magen, die diagnostischen Incisionen und falschen Diagnosen mitteilen.

Ia. Magenresektionen wegen Krebs.

1. J. Becker, 28 J. Operation 21. IV. 81. (Archiv für klin. Chirurgie. Bd. 27, 4. Heft u. Bd. 30 S. 12. — Wiener med. Wochenschr. 84).

2. Katharina Siegmaier, 53 J. Operation 4. IX. 82. (Arch. f. klin. Chirurgie Bd. 30 S. 10).

3. Katharina R., 39 J. Operation 29. I. 84. (Wiener med. Wochenschr. 84). Am 24. April 84 — also nach ca. 2 Monaten — starb die Patientin und zwar nachdem sie seit 4 Wochen vor ihrem Tode Verdauungsbeschwerden klagte, die sie einem Diätfehler zuschrieb. Die Sektion der

---

1) Czerny. Ueber Magen- und Darmresektion. Deutsche med. Wochenschrift 1889. Nr. 45.

Pat. wurde verweigert, jedoch konnte zu Lebzeiten der Pat. von dem behandelnden Arzt kein Tumor oder irgend eine Härte in der Gegend der Magenduodenalnaht und der Bauchdeckennarbe nachgewiesen werden.

4. Therese Sch., 40 J. Operation 19. II. 84. (Wiener med. Wochenschr. 84).

5. David Pfleger, 56 J. Operation 3. III. 84. (Wien. med. Wochenschr. 84).

Da diese 5 Fälle schon publiziert sind, ist das wichtigste aus den Krankengeschichten in die Tabelle aufgenommen worden.

6. Katharina R. aus Mutterstadt, 42 J. alt. Eine Schwester starb an Auszehrung, ebenso der Vater. Sie hat 3 Kinder geboren, das letzte vor 1½ Jahren. Beginn der Erkrankung seit einem halben Jahre, wenn auch schon seit 11 Jahren Magenkrämpfe bestanden haben. Die Geschwulst wurde Ende Mai konstatiert. Der Stuhlgang erfolgte sehr selten und enthielt manchmal Blut. Die Abmagerung und Beschwerden sind sehr hochgradig.

Status am 9. Juli 1884. Sehr blasse, subikterisch gefärbte magere Frau mit etwas vergrösserten Inguinaldrüsen. In der Nabelgegend eine derbe, grobhöckerige, sehr bewegliche Geschwulst von 8 cm querem und 6 cm vertikalem Durchmesser, welche sich sowohl bei den Atembewegungen als auch bei der Seitenlage deutlich verschiebt. Der Magen fasst bequem 2 Liter Flüssigkeit, wobei die grosse Kurvatur nahezu die Symphyse erreicht und der Tumor zwischen Nabel und rechte Spina ilei zu liegen kömmt. Der Mageninhalt sauer von Milchsäure. Körpergewicht. 46,4 Kilogramm.

Operation 14. Juli, nachdem vorher der Magen täglich und zuletzt mehrmals mit Salicylwasser ausgewaschen worden ist. Schnitt in der Mittellinie 10 cm lang. Im Netz einige bohnengrosse Lymphdrüsen, die entfernt werden. Sonst typische Operation. 12 Massenligaturen im grossen und kleinen Netz, 38 Magendarmnähte in 2 Reihen. Schluss der Bauchwunde durch 9 Nähte. Dauer der Operation 1 Stunde 40 Min. Das entfernte Magenstück misst an der kleinen Kurvatur 7, an der grossen 9 cm. Die Geschwulsträndер sind stark verdickt und gewuchert, an der Magenseite 1½, an der Duodenalseite 1 cm vom Schnittrande entfernt. Der Pylorus kleinfingerweit. Einfaches Drüsencarcinom. Abends starker Magenschmerz, kein Erbrechen, Temp. 36,7, Puls 72, kräftig. Wein- Eierklystier; subkutan 0,01 Morphium.

15. VII. Schmerz geringer, Temp. und Puls steigend. Urin 650 ccm. Sulfate vermindert, etwas olivenfarbig. Nährklystiere, Schleimsuppe und Rotwein innerlich. Temperatur 38,6, Puls 120. — 16. VII. Keine Schmerzen. Temperatur steigt bis 39,3 bei gutem Allgemeinbefinden. Urin 1200 ccm. -- 18. VII. Klystiere wegen starker Diarrhoe ausgesetzt. Rahmsuppe, Ei. Puls und Temperatur von da ab normal, wenn auch ersterer um 100. — 21. VII. Verbandwechsel und Entfernung der Nähte, wobei aus den mittleren Stichen ein Esslöffel dünnen, geruchlosen

Eiters sich entleert. — 23. VII. Noch Diarrhoe. Letzte Nähte entfernt, Eiterung hört auf; Unterleib weich, schmerzlos. — 31. VII. Nach einem leichten Fieberanfalle am 27. VII. trat Hungergefühl ein. R. nimmt Milch, Suppe, gebratenes Fleisch, Eier, Wein in ziemlicher Menge ohne Beschwerden. Stuhl geregelt. Ihr Aussehen ist aber noch blasser und magerer als vor der Operation. — 11. VIII. Patientin steht auf, Gewicht 41,6 Kilo. — 16. VIII. Verlangt sie entlassen zu werden.

Nach Mitteilung des Herrn Dr. Rinck nahm Frau R. in den nächsten 4 Monaten um 24 Pfund zu, während das anämische Aussehen nie verschwand. Sie fühlte sich ganz kräftig durch 6—7 Monate und konnte schwere Hausarbeiten verrichten und grobe Kost ohne Beschwerden verdauen. Der Stuhlgang war regelmässig. Anfangs April 85 merkte sie, dass die Operationsnarbe sich härter und dicker anfühle als früher, gleichzeitig liess der Appetit nach, der Stuhlgang wurde unregelmässig und von Zeit zu Zeit stellten sich leichte Schmerzen in der Magengegend ein. Erst am 6. Juni konsultiert, fand Herr Dr. Rinck einen mit der Operationsnarbe verwachsenen stark hühnereigrossen Tumor von höckeriger Beschaffenheit und sehr geringer Verschiebbarkeit. Mitte August war der Tumor faustgross, die Haut über demselben ulceriert. Unter zunehmender Kachexie trat am 20. Oktober — 15 Monate nach der Operation — der Tod ein.

7. Pelagius G., 38 J., Gensdarm in Mudau. Seit 2 Jahren begannen die Beschwerden mit Magenschmerzen und Verstopfung; seit einem Jahre begann die Abmagerung, welche in den letzten Monaten rasche Fortschritte machte. In den letzten 23 Tagen verlor er 7 Pfund.

Status am 9. X. 84. Fettarmer aber muskulöser Mann mit blassen Hautdecken. Gewicht 102 Pfund. Bei leerem Magen fühlt man unter dem rechten Rippenbogen einen etwa 8 cm breiten und 4 cm langen Tumor von grobhöckriger Oberfläche und derber Konsistenz. Derselbe ist mit den Bauchdecken nicht verwachsen, wenig verschiebbar und verschwindet bei tiefer Inspiration unter dem herabrückenden Leberrande. Bei starker Füllung des Magens mit 1½ Liter Salicylwasser, wobei die grosse Kurvatur 3 Finger oberhalb des linken Poupart'schen Bandes steht, rückt die Geschwulst bis in die Höhe des Nabels herab. Keine Drüsenschwellung.

Operation am 13. X. 84 dauerte 2 Stunden. Bauchschnitt 14 cm lang; wobei sich ½ Liter klarer ascitischer Flüssigkeit entleert. Der Tumor liess sich ziemlich leicht herausziehen, war aber viel grösser, als erwartet wurde. Namentlich sassen an der grossen Kurvatur mehrere infiltrierte Drüsen am Netze und die Serosa war weithin über die Grenzen der Geschwulst durch weissliche Auflagerungen verdickt. Im übrigen typische Operation, nur dass die Spannung wegen der Grösse der resecierten Partie ziemlich bedeutend war: 18 Massenligaturen am Netz, 13 Einzelligaturen, 23 Occlusionsnähte, 15 hintere und 19 vordere Magenduodenalnähte in 2 Reihen. Das resecierte Stück hatte an der kleinen

Kurvatur 9, an der grossen nahe der vorderen Fläche 14 cm Länge und war das Geschwür rechts 1½, links 3—6 cm weit von der Schnittfläche entfernt. Die Muskularis stark hypertrophiert, der Pylorus kaum für einen starken Bleistift durchgängig. Die Peritonealverdickungen von perlgrauer Farbe reichten noch über den Schnittrand hinaus, die exstirpierten Drüsenbohnen bis mandelgross. Mikroskopischer Befund: Gallertcarcinom.

Abends wegen Carbolurin ein Klyster mit Natron sulf. (10,0) Wein, Wasser (aa. 100,0) und ein Ei. — 19. X. Wegen schmerzhaftem Aufstossen Morphium mit Aq. amygd. amar. Urin von selbst entleert. — 15. X. Schlaf gut mit Morphium (0,01). — 16. X. Schleimsuppe. — 17. X. 5 dünne Stühle vielleicht durch die zersetzten Nährklystiere, daher Ernährung mit Kraftbrühe, Rotwein, Schleimsuppe. — 21. X. Verbandwechsel, keine Eiterung, Leib nicht empfindlich, etwas Röte in der Umgebung der Schnittlinie. Nähte entfernt.

Die Temperatur erreichte nur selten 38, der Puls sehr selten 100 und blieb kräftig und voll. Das Befinden war nur zeitweise durch Diarrhöen und leichte Schmerzen in der Magengegend gestört. Die Harnmenge war in den Tagen nach der Operation 610, 750, 600?, 600?, 700, 800, 1050, 1700, 1100, 750 etc. — Am 16. XI. verliess er das Bett und wog 98 Pfund. — Am 29. XI. wird er auf Wunsch entlassen. Seine Kräfte haben sich bedeutend gehoben, Gewicht 100 Pfund. In den letzten Tagen klagte er über Blähungen bei regelmässigem Stuhl. Ueber dem Nabel befindet sich eine wulstige Verhärtung, welche auf Druck etwas empfindlich ist. Kein Ascites.

Er schrieb mir noch wiederholt dankbare Briefe, wie sich sein Befinden seit der Operation gebessert habe, allein schon anfangs 85 machten sich Geschwülste im Unterleibe bemerkbar, das Körpergewicht, welches in den ersten Wochen rasch um 15 Pfund zugenommen hatte, nahm wieder ab. Später stellte sich Ascites ein, welcher Mitte Mai 85 den Tod herbeiführte. Keine Sektion [1]).

8. und 9. Philipp Sch., 41 Jahre alt, Kaufmann aus Mannheim. Seine Mutter soll an Leberkrebs gestorben sein. Das Leiden begann im Dezember 85 mit Aufstossen, Appetitmangel, Druckschmerz in der Magengegend, Unfähigkeit feste Nahrung zu geniessen, wodurch eine Gewichtsabnahme um 12 Pfund eintrat. Bei dem kräftig gebauten, aber etwas abgemagerten und blass aussehenden Manne fand sich hinter dem Nabel eine eigrosse, glatte, leicht bewegliche derbe Geschwulst, welche bei Aufblähung des Magens, wobei seine grosse Kurvatur bis 2 Finger über der Schamfuge zu fühlen ist, etwas nach rechts und unten herabrückt. Bei der Auspumpung des Magens finden sich noch morgens unverdaute Speisereste in der Menge von 400—600 ccm, die sauer reagieren aber keine

1) Die Operation ist erwähnt von Henry D. Noyes. Pathfinding in Medicine. Newyork W. Wood et Co. 1885.

freie Salzsäure (Methylviolet und Tropaeolin) nachweisen lassen. Körpergewicht 114 Pfund.

Nach der üblichen Vorbereitung wurde am 7. VII. 86 die Pylorektomie ausgeführt: 8 cm langer medianer Bauchschnitt. Der Tumor lies sich leicht aus der Bauchhöhle herausheben und wurde mit einem schürzenartigen Stücke des grossen und einem Rande des kleinen Netzes, in welchem Drüsenmetastasen sich befanden, durch Massenligaturen isoliert, dann in der üblichen Weise abgeklemmt und reseciert: 6 Occlusionsnähte erster, ebensoviele zweiter Reihe und endlich noch 3—4 Nähte dritter Reihe (Seidenknopfnähte). Zur Vereinigung des Magens mit dem Duodenum wurden zuerst 7 Serosa, dann 6 Schleimhautnähte am hinteren Rande angelegt, dann der vordere Rand durch 7 Darm- und 7 Serosanähte geschlossen. Darüber kamen noch 2—3 Sicherheitsnähte und das Netz wurde über die Nahtstelle durch einige Nähte befestigt. Operationsdauer $^7/_4$ Stunden.

Die resecierte Geschwulst war an der kleinen Kurvatur 6, an der grossen 9 cm lang, zeigte auf der Serosa 4—5 hanfkorngrosse skirrhöse Verdickungen und in den anhängenden Netzpartieen mehrere erbsen- bis vogelkirschengrosse skirrhöse Drüsenmetastasen. Der Pförtner ist für einen Bleistift durchgängig. An der Hinterfläche leicht trennbare Verwachsungen mit dem Mesocolon transversum. Am Durchschnitte erscheint die Pylorusmuskulatur $1^1/_2$ cm dick hypertrophiert, an der Hinterfläche dicht davor ein 5 cm langes, 2 cm breites flaches Geschwür mit glattem Grunde. Anatomische Diagnose: Scirrhus pylori mit Metastasen.

Die Heilung verlief ohne Störung, höchste Temperatur 37,5. Die Ernährung anfangs durch Klystiere, später innerlich mit Beaftee, Eigelb und Milch mit Emserwasser. Am 28. VII. verliess er das Bett und am 8. VIII. die Klinik. Der Appetit war gut, keine Magenbeschwerden mehr. Stuhl regelmässig. Bis Mitte September nahm er um 8 Pfund zu, klagte aber manchmal über Zwicken im Leibe. — Am 23. XII. 86. wog er 135 Pfund, hatte also 21 Pfund gegen die Zeit vor der Operation zugenommen. Er ass alles und sah sehr gut aus. — Am 26. II. 87. war eine taubeneigrosse, mit der unteren Hälfte der Narbe verwachsene Härte fühlbar. — Am 11. III. hatte die Härte zugenommen, der Appetit schlechter, das Körpergewicht 131 Pfund. Nach Ostern trat durch eine Erkältung (?) wieder druckartiger Schmerz, bitterer Geschmack, Aufstossen, manchmal Erbrechen auf. Condurango und andere Mittel nützten nichts.

Am 7. Mai 87 trat er wieder in die Klinik ein mit dem Wunsche, abermals durch eine Operation von seinen Beschwerden befreit zu werden. Selbstverständlich konnte man zu der Operation nicht zureden.

Die Operation war sehr schwierig. Die Narbe wurde der Länge nach indiciert und in der unteren verhärteten Hälfte eliptisch umschnitten. Allmählich vordringend gelangte man auf die mit der Narbe verwachsene Nahtstelle des Pylorus, und da dieselbe induriert war, wurde

ein quer eliptisches Stück von 5 cm Breite und 3 cm Höhe aus der vorderen Magen-Darmwand excidiert, dann der Substanzverlust in vertikaler Richtung genäht, um das Lumen zu erweitern. Die Mucosa war hier gewulstet trichterförmig und unregelmässig gegen den erwähnten Knoten in der Bauchnarbe eingezogen und in der unteren Hälfte flach ulceriert. Das Colon transversum war durch verhärtete Netzpartieen (Lig. gastrocolicum) an die ebenerwähnte resezierte Magenpartie angewachsen und erschien in der Muscularis und Submucosa ebenfalls verhärtet, so dass davon 10 cm mit dem entsprechenden Lig. gastrocolicum und Netz reseziert werden mussten.

Der Verlauf gestaltete sich ungünstig und am 2. Tage nach der Operation erfolgte der Tod unter peritonitischen Erscheinungen 10. V. 87.

Sektionsbefund. Peritonealüberzug der Därme und der Bauchwand stark gerötet, getrübt; fibrinös belegt. Im kleinen Becken eine ziemliche Menge einer trüben blutig gefärbten Flüssigkeit. Von der linken Bauchwand zieht ein 6 cm langer Strang zur grossen Kurvatur des Magens. Das grosse Netz nach oben gerollt, auffallend kurz. Das Colon transversum zeigt rechts von der Mittellinie eine circuläre Nahtstelle. Derselben Stelle entsprechend zeigt auch der Magen eine Naht. Zwischen Colon und grosser Kurvatur ein rundliches Loch im Netz. Von der Nahtstelle des Magens ist derselbe nach links und oben etwa in der Ausdehdehnung von 3 cm mit der Leber fest verwachsen. Die Nähte schliessen gut. Tod durch septische Peritonitis.

10. Frau M. R., 55 J. alt, Landwirtsfrau aus Ober-Grombach, war stets gesund gewesen, stammt aus gesunder Familie und wurde im Juni 89 zum erstenmale krank. Sie brach damals und dies Brechen hielt seitdem mit Unterbrechungen von 2 bis 3 Tagen an; als weitere Beschwerden nannte Pat. Vollsein nach dem Essen, Druck im Leib und Aufstossen; Abmagerung. Menopause seit 4 Jahren. Struma.

Nach dem Befund bei der Aufnahme hat Pat. bis auf einen Tumor im Bauch einen ganz gesunden Körper. Bei der Bauchpalpation ist links vom Nabel ein hühnereigrosser, derber, knolliger Tumor zu fühlen, der verschieblich ist und bei Füllung des Magens nach rechts über den Nabel hinausrückt und mit dem Magen zusammenhängt. Der Magen fasst 1½ Liter, der Mageninhalt reagiert sauer ohne positives Ergebnis bei Salzsäureproben.

Operation am 23. II. 90. Dieselbe beginnt mit einem 11 cm langen Bauchschnitt, darauf wird der Tumor pylori leicht aus der Bauchhöhle hervorgezogen und die typische Pylorusresektion angeschlossen und der Bauch nach der üblichen Toilette wieder zugenäht. Der Tumor ist an der grossen Kurvatur 10 cm, an der kleinen 6 cm breit; der Pylorus ist für einen Bleistift eben noch durchgängig; auf der derben Infiltration, dessen mikroskopische Diagnose kleinzelliges alveolares Drüsencarcinom

lautet, bestehen Ulcerationen, deren Ränder die unebene warzige Schleimhaut bildet. Die Breite der mit exstirpierten an den Tumor angrenzenden Schleimhaut beträgt durchschnittlich 2½—3½ cm. Der Verlauf der Heilung war glatt. Am ersten Tag nach der Operation brach Pat. ca. 20 ccm Blut. — 28. II. 90. Zum erstenmal Wein und Thee per os, was gut vertragen wurde. — Die bis zum 23. März geführte Fieberkurve zeigt durchwegs normale Temperaturen und lässt auf einen regelmässigen Verlauf ohne weitere Störungen schliessen.

Am 23. April 92 schreibt mir Herr R. Meine Frau hat guten Appetit, der Stuhlgang erfolgt regelmässig jeden Tag. Bis zum Spätjahr hatte meine Frau 7 Pfund zugenommen, bekam aber vor 3 Wochen Influenza und Lungenentzündung, welche sehr bedenklich war. Sie kann aber wieder einige Stunden ausser Bette sein und Appetit und Stuhlgang sind wieder regelmässig.

11. Heinrich H., 61 J. alt, Winzer aus Edenkoben (Dr. Grimm). Pat. ist in keiner Weise hereditär belastet und ist bis Ende Mai 90 gesund gewesen; zu dieser Zeit begannen Beschwerden von seiten des Verdauungstraktus aufzutreten. Stuhlverstopfung, Appetitlosigkeit, Schmerzen und Druck in der Magengegend, das Gefühl von Vollsein nach dem Essen und häufiges saures Aufstossen. Im November 90 trat zum erstenmale Erbrechen ein und seitdem bemerkte der Patient Abnahme seiner Kräfte und Abmagerung; damals wurde vom Arzte ein bohnengrosser Knoten im Epigastrium (Hernie) konstatiert. Der Knoten wurde im Laufe der Zeit nicht grösser, aber die Beschwerden des Pat. blieben bestehen.

Bei der Untersuchung des Patienten wurde eine kleine Hernia epigastrica konstatiert, von welcher jedoch die bestehenden Beschwerden nicht abhängig gemacht wurden, sondern der Verdacht auf Magentumor gestellt und deshalb zur Laparotomie geschritten.

Operation am 26. I. 91. Nach einer zunächst zur Entfernung der Hernie gemachten Incision wird ein Pylorustumor palpabel und daher die Incisionswunde auf 14 cm Länge erweitert, der Pylorus vor die Bauchwunde gebracht und der Tumor ohne weitere komplizierende Eingriffe durch typische Pylorusresektion mit nachfolgender Magenduodenalnaht entfernt. Das exstirpierte Pylorusstück ist an der grossen Kurvatur 9 cm, an der kleinen 6½ cm lang und enthält im Innern ein jauchiges Geschwür mit vertieftem Grunde und überhängenden Rändern. Die Infiltration der Submucosa ist charakteristisch carcinomatös und geht bis 1½ cm an den Schnittrand heran. Nach der Operation, welche 1½ Stunde gedauert hatte, trat etwas Frösteln auf, das sich gegen Abend verlor. — 27. I. 91. Katheterismus. Im übrigen gutes Befinden. Schlaf gut. Nährklystiere.

Der Wundverlauf war während der folgenden Zeit ohne besondere Begebenheiten. In den ersten 9 Tagen wurden Nährklystiere appliziert und der Kräftezustand des Patienten durch Wein und Eier etc. aufrecht

erhalten. Die Bauchwunde heilte per primam intentionem. Der erste Stuhl wurde am 31. I. 91 entleert, die erste flüssige Nahrung per os am 5. II. 91 gegeben. . Am 20. Februar verliess Patient die Klinik; er fühlte sich vollkommen wohl, wenn auch sein kachektisches Aussehen sich noch nicht verloren hatte.

Am 1. IV. 92. Dankbrief wegen so günstiger Heilung von seiner Krankheit. Appetit vorzüglich, Körpergewicht 140 Pfund, vollständige Arbeitsfähigkeit.

12. Herr K. von Pforzheim, 50 J., Fabrikant. Ein Bruder des Pat. ist an Magenkrebs gestorben. 67 hatte Pat. gastrisches Fieber; 83 Rippenfellentzündung links; 87 Rippenfellentzündung der andern Seite. Im Herbst 87 Gürtelrose. In Davos, wohin Pat. seiner Lungenerkrankung wegen gegangen war, verdarb er sich den Magen mit Kreosot. Schon seit einer Reihe von Jahren leidet Pat. an Hämorrhoiden. Die Beschwerden des verdorbenen Magens waren hauptsächlich Druck nach dem Essen und ab und zu Erbrechen.

Der Status vom 24. II. 92 ist folgender: Magerer mittelgrosser, blasser Mann. Lungenspitzen noch verdächtig. Bauch mittelhoch gewölbt; bei Palpation Plätschern. Mageninhalt enthält keine freie Salzsäure. Der Magen ist abnorm gross. Urin eiweissfrei sauer. Eine Resistenz am unteren Leberrand handtellergross.

3. Mai 1892 Bauchschnitt. Ein Pylorustumor lässt sich ziemlich leicht hervorziehen, wobei der Kopf des Pankreas mitfolgte, der an der Hinterfläche des Magens verwachsen war. Ablösung des Pankreas mit dem Messer, wobei mehrfache Untersuchungen nötig waren. Das Duodenum war ausserordentlich atrophisch. Pylorus-Resektion typisch mit circa zwölf Verkleinerungsnähten von der kleinen Kurvatur aus. Bauchnaht mit Drainage teilweise Tamponade auf den blutenden Pankreaskopf. Das resecierte Stück war scirrhöser Pylorus. Der Pylorus für Bleistift durchgängig aufgeschnitten 2 cm breit; die Schleimhaut nur an der Duodenalseite oberflächlich ulceriert. Operationsdauer $^{7}/_{4}$ Stunden. — 4. III. Puls 120. Temp. 37.0. Nährklystiere. — 5. III. Allgemeinbefinden gut; Puls 110. Temp. 37,5. Tampon entfernt; statt dessen Drain eingeschoben. — 8. III. Verband mit galliger Flüssigkeit getränkt. Umgebung der Wunde gerötet. Temp. 37,0. Puls 100,0. — 9. III. Zwei- bis 3maliger Verband-Wechsel am Tage. — 10. III. Die Kräfte des Pat. nehmen ab. Decubitus am Kreuzbein.

11. Mai. Nachoperation. Bauchnähte werden entfernt; die Wunde oberhalb des Nabels eröffnet. Es lag dicht unterhalb der Leber zunächst der Kopf des Pankreas mit Granulationen bedeckt, 2 Ligaturen, die auf demselben lagen, werden entfernt. An der Stelle, an welcher Cirkulärnaht und Occlusionsnaht des Magens zusammenstiessen, war ein etwa erbsengrosser Defekt, aus welchem galliger Mageninhalt hervorquoll; diese

Stelle wurde mit 6 Knopfnähten übernäht; die Nähte schnitten sehr leicht durch. Pat. ist extrem abgemagert. Bauchwunde mit Jodoformgaze ganz lose tamponiert. — 11. III. Abends Temp. 38,4, Puls 140. Verband wieder durchtränkt mit Flüssigkeit. Unruhe. — 12. III. Unter allmählichem Erlöschen der Kräfte tritt Mittags der Tod ein.

Sektionsbefund. Im Grunde der klaffenden Bauchwunde liegt der Magen; aus dem oberen Wundwinkel entleert sich bei Druck Mageninhalt. Serosa der Därme und der Bauchwand missfarben. Nach Eröffnung des Magens zeigt sich, dass die cirkuläre Naht oben klafft. Schleimhaut des Magens intensiv grau verfärbt, getrübt. Milz, Leber, Niere ohne bemerkenswerte Veränderung. Beide Lungenspitzen von zahlreichen Bronchiektasien durchsetzt; an der unteren Grenze der infiltrierten Partien vereinzelte tuberkulöse Heerde.

Anat. Diagnose: Peritonitis. Chronisch indurative Pneumonie und Bronchiektasie der beiden Lungenlappen. Adhäsive Pleuritis.

Magenresektionen wegen Krebs wurden in der Heidelberger chirurgischen Klinik von 1881 bis Sommer 1892 12 an 11 Patienten ausgeführt.

Schon diese kleine Zahl, namentlich im Verhältnis zu den später erwähnten Probelaparotomieen (10) und Gastroenterostomieen (20), zu denen eine nicht bestimmbare Zahl von als unoperabel zurückgewiesenen Patienten zu rechnen wäre, zeigt, dass wir in der Indikationsstellung zur Resektion sehr vorsichtig waren. Dementsprechend waren auch die unmittelbaren Erfolge der Pylorusresektion wegen Krebs relativ befriedigend.

7 Operationen (mit 3 +) wurden an Männern, 5 (mit 2 +) an Frauen ausgeführt. Das Alter schwankte zwischen 28 und 61 Jahren und gerade die extremsten Alterstufen genasen von der Operation. Das Durchschnittsalter betrug 49 Jahre. Viermal ist Gallertkrebs, je dreimal Skirrhus und Drüsenkrebs notiert.

Es starben Nr. 2 an Collaps, weil der Kräftevorrat zu gering war, Nr. 4 und 5 am 4. und 7. Tage an Colongangrän, weil das verwachsene Mesocolon mit reseciert werden musste. Nr. 9 nach der sehr schwierigen Recidivoperation an septischer Peritonitis, nachdem der Patient die erste Pylorusresektion nicht nur glücklich überstanden, sondern sich auch 10 Monate lang nach derselben ziemlich wohl befunden hatte. Nr. 12 starb an secundärer Perforation der Nahtstelle und war durch Verwachsungen mit dem Pankreas sehr erschwert.

Alle 5 Operationen hätten lieber unterbleiben oder durch die schneller ausführbare Gastroenterostomie ersetzt werden sollen.

7 Patienten verliessen nach der Pylorektomie genesen die Klinik

und hatten alle das Gefühl der Befreiung von einem schweren Leiden mit sehr erheblicher Besserung der Verdauung und des Allgemeinbefindens. Freilich dauerte die Besserung bei der Mehrzahl bloss einige Monate und zwar namentlich dann, wenn schon bei der Operation metastatische Drüsen und am Resektionsschnitt verdächtige Stellen gefunden worden waren. Die angegebenen Gewichtszunahmen betrugen, 15, 21, 24 bis 28 Pfund.

Zwei (Nr. 10 und 11) leben noch 15 und 16 Monate nach der Operation in voller Gesundheit und Arbeitsfähigkeit und haben keine Zeichen von Recidiv.

Fünf sind 18, 2, 15, 7, 10 Monate nach der Operation unter den Erscheinungen des Recidivs gestorben; allerdings eine kurze Frist, wenn man bedenkt, dass sie durch eine gefährliche Operation und ein schweres Krankenlager erkauft ist und dass von derselben durchschnittlich bloss die erste Hälfte als wirkliche Genesungszeit gerechnet werden kann, während die zweite Hälfte in der Regel schon durch die wiederkehrenden Erscheinungen des Recidivs getrübt wurde. Trotzdem darf dieser Erfolg nicht gering geschätzt werden bei einem unerbittlich und unaufhaltsam zum Tode führenden Leiden und bei Kranken, welche schon alle Hoffnung auf Besserung ihres Zustandes aufgegeben haben, namentlich wenn wir die zwei überlebenden Fälle als dauernd genesen betrachten dürften, wofür die Frist allerdings noch etwas zu kurz ist. Mehr als 20% Dauerheilungen bei Magenkrebs wird der sanguinischeste Operateur bei Magenkrebsen wohl kaum je zu hoffen wagen.

Wie schon Billroth bemerkt hat, verhält sich der Magenkrebs gegen unsere Heilversuche genau so wie jeder andere Krebs. Nur wenige Kranke werden für mehrere Jahre oder gar dauernd geheilt, die Mehrzahl derselben erhält nach der Operation eine kürzere oder längere Frist des Gefühles der Rekonvalescenz, welches nach der Pylorusresektion ungetrübter ist, als z. B. nach der Mammaamputation, weil bei dieser die Entstellung, Narbenschmerzen, Schwerbeweglichkeit des Armes die Kranken oft lange an die überstandene Operation mahnen, während die am Magen Operierten in der Regel von schweren Leiden und Verdauungsbeschwerden befreit sind. Während die Frau, welcher der Chirurg wegen eines kaum empfindlichen Knotens die Mamma wegschneiden musste, denselben immer mit einem sehr gemischten Gefühle betrachtet, überströmt der von der Magenoperation Genesene von dem Gefühle der Dankbarkeit, weil er die Freude am Essen und Trinken, für

Viele also den höchsten Lebensgenuss, wiedergewonnen hat. Der einzig berechtigte Vorwurf, welchen man den Operationen des Magenkrebses machen kann, ist die bis jetzt noch zu grosse Gefahr derselben. Wie können wir dieselbe vermeiden? Wahrscheinlich nur durch weitere Einschränkung der Indikation für die Resektion des Pylorus. So paradox es klingt, möchten wir fast behaupten, dass der Magenkrebs nicht mehr radikal operiert werden sollte, wenn man ihn als Tumor sicher diagnostizieren kann. Wenn schon bei den äusserlich sichtbaren Krebsen die Radikalheilung nach der Operation eine Ausnahme, das Recidiv die Regel ist, so gilt das noch mehr für die verborgenen Krebse der inneren Organe. Wenn ein Magenkrebs einen höckerigen durch die Bauchwand deutlich palpablen Tumor bildet, ist er fast immer schon fest verwachsen mit dem Colon oder Pancreas, oder es bestehen schon metastatische Lymphdrüsen, Umstände, welche eine radikale Heilung ausschliessen und die Gefahr der Operation ausserordentlich steigern.

Was wir durch die Operation heilen können, ist nur in den seltensten Fällen der Krebs, dagegen fast immer das Hindernis, welches durch das Krebsgeschwür für die Fortschaffung des Mageninhalts gebildet wird.

Die Erscheinungen der Pylorusstenose und der sekundären Magenerweiterung sind es, welche uns zu mechanischen, operativen Eingriffen auffordern müssen, wenn sie durch die üblichen Behandlungsmethoden mit Diät, Magenpumpe, Massage, Elektrizität, Medikamente sich nicht bald bessern. N. Senn hat diese Indikation ganz richtig hervorgehoben. Findet man bei der Laparotomie einen operablen Pyloruskrebs, so ist das ein Glücksfall. Ist er inoperabel, so kann man die meisten Beschwerden, welche weniger durch den Krebs, als durch das mechanische Hindernis bedingt sind, durch die Gastroenterostomie beseitigen und zwar oft in so hohem Grade, dass sich der Kranke für längere oder kürzere Zeit als genesen betrachtet. Bei gutartigen Stenosen ist die günstige Wirkung der Gastroenterostomie eine dauernde, wenn die Oeffnung weit genug angelegt worden ist:

Wegen gutartiger Stenosen wurden 5 Patienten mit der Magenresektion behandelt, davon einer (Philipp Moses) mit der elliptischen Excision des stenosierenden Geschwürs, welcher sich noch jetzt 10 Jahre nach der Operation bei voller Gesundheit und Arbeitsfähigkeit befindet. Die

vorausgehende Ektasie des Magens ist verschwunden. Von besonderem Interesse ist der Fall der Frau Auguste G. Sie hatte durch Laugenessenzvergiftung eine Stenose des Pylorus und des Oesophagus davongetragen. Ich verweise auf die Details in der Krankengeschichte und mache hier bloss darauf aufmerksam, dass sowohl die stumpfe Dilatation des verengten Pförtners nach Loretta, als auch der Versuch der Pyloroplastik nach Heineke-Mikulicz misslang, und dass deshalb die Resektion der ringförmigen Narbe ausgeführt werden musste. Die komplizierten Operationen führten zur dauernden Heilung, da die Patientin sich bis jetzt 4 Jahre nach der Verletzung ganz wohl befindet und sogar einmal entbunden hat.

Bei den drei übrigen Fällen essentieller Hypertrophie des Pylorus wurde unter der Voraussetzung, dass ein Carcinom vorliege, die Resektion vorgenommen, welche bei dem langen Bestehen des Leidens, dem sehr reduzierten Kräftezustand wohl besser durch die Gastroenterostomie oder Pyloroplastik hätte ersetzt werden sollen, wenn die Diagnose richtig erkannt worden wäre. In zwei Fällen trat der Tod nach der Operation ein und zwar einmal durch Nahtnekrose und das andere Mal durch Schluckpneumonie und Herzschwäche. Aber auch der 3. Fall kam nicht zu dauernder Heilung, da durch Narbenverziehung abermals eine Abknickung des Duodenums entstand, welche die anfängliche Gewichtszunahme von 18 Pfund bald wieder beseitigte und 9 Monate nach der Operation den Tod herbeiführte.

Diese eine Geschwulst vortäuschende Hypertrophie des Pylorus scheint die Folge von kleinen Geschwüren zu sein, welche an der kleinen Curvatur dicht am Pylorus ihren Sitz haben und ähnlich wie Fissuren am Mastdarm oder der Blase zu einer Hypertrophie des Schliessmuskels führen. Auch in den Fällen von Mikulicz[1]) und Lauenstein, sassen die Geschwüre jeweils am Pylorus entsprechend der kleinen Curvatur und die konsekutive Hypertrophie verleitete zu der falschen Annahme eines Carcinoms. In beiden Fällen, wie bei zwei von unseren drei Fällen fehlte freie Salzsäure, während dieselbe bei Ulcus simplex meistens vermehrt zu sein pflegt. Es muss Aufgabe feinerer Diagnostik bleiben, nach neuen Unterscheidungsmitteln zwischen dieser essentiellen Hypertrophie und dem Krebs des Pylorus zu suchen, welche offenbar häufig zu Täuschungen Veranlas-

1) Ortmann. Pylorusstenose. Deutsche med. Wochenschr. Nr. 9, 1889.
2) Centralbl. für klin. Medizin, Beilage S. 33.

sung gegeben hat, da z. B. Lauenstein allein fünf gutartige Stenosen unter 20 Pylorusgeschwülsten beobachtet hat.

Wenn diese Fälle richtig diagnostiziert werden könnten, würden sie sich jedenfalls mehr zur Pyloroplastik oder Gastroenterostomie eignen als zur Resektion.

Die zwei eliptischen Excisionen wegen auf die Magenwand übergreifender Sarcome sind beide genesen. Während in dem einen Falle (Nr. 18) 13 Monate nach der Operation der Tod an Recidiv erfolgte, ist der andere (Nr. 19) 2 Jahre nach der Operation noch ganz gesund.

Von 19 Resektionen am Magen sind zunächst die drei eliptischen Excisionen auszuscheiden, welche sämtlich genesen sind. Von den 16 Pylorektomien sind 7 im Anschluss an die Operation gestorben (43,7%).

Ib. Magenresektionen wegen Stenosen.

(Esentielle Hypertrophie des Pylorus und Narben.)

13. Ph. Moses, welcher am 13. Dec. 82 wegen eines stenosierenden bisquitförmigen Magengeschwürs durch eliptische Excision geheilt war, befindet sich noch im Jahre 89 vollkommen wohl und ganz arbeitsfähig. (Vergl. Maurer. Arch. f. kl. Chir. 30. Bd. 1. Heft u. Wiener med. Wochenschr. 84. N. 17 u. ff.)

14. Martina W., 31 J. aus Münzingen, litt seit 10 Jahren an Magenschmerzen und zeitweisem Erbrechen von Blut; Verstopfung. Seit 1½ Jahren haben die Erscheinungen zugenommen und Pat. magerte stark ab.

Status. Die sehr magere Frau zeigte 2 cm über dem Nabel einen kleinhühnereigrossen, derben Tumor, der bei verschiedener Füllung des Magens und tiefer Respiration sich 5—6 cm weit verschiebt. Das Erbrochene reagiert stark sauer, enthält aber keine durch Tropäolin oder Methylviolett nachweisbare freie Salzsäure. Klinische Diagnose: Carcinoma pylori.

Operation am 11. II. 85. Das grosse Netz wurde mit 7 Doppel- und 2 einfachen Ligaturen, das kleine Netz durch 4 Doppel- und 4 einfache Ligaturen abgelöst, der Magen mit dem Stabcompressorium, das Duodenum mit der Gussenbauer'schen Klammer abgeklemmt. Bei der Excision des Tumors riss das sehr dünne Duodenum ein und musste sehr knapp an der Klammer abgeschnitten werden. 38 Verkleinerungsnähte an der kleinen Kurvatur in 3 Reihen, dann zunächst 6 hintere und 5 vordere Schleimhaut- und 10 Serosanähte 2. Reihe. An der Hinterfläche konnten wegen der grossen Spannung bloss 2 Serosanähte angebracht werden.

Das resecierte Stück war an der Curv. major 13 cm lang, wovon 9 cm auf den Magen, der Rest auf das Duodenum fällt; an der

Curv. minor 5 cm. Dicht vor dem Pylorus sitzt an der Curv. minor ein stark kirschengrosses, kesselförmig vertieftes Geschwür mit bis zu 1—2 cm verdickten derben Wandungen mit unreinem, etwas hämorrhagischem aber derbem ziemlich glattem Grunde. Der Pylorus ist durch den distalen Rand wie durch eine Klappe überlagert und zu einem querliegenden, für den kl. Finger durchgängigen Schlitz umgewandelt. An der Curv. major vor dem Pylorus eine knopfförmige für die Daumenspitze offene Vertiefung, deren Grund und Ränder von derber festsitzender narbiger Schleimhaut umgeben sind, welche in der Ausdehnung eines Markstückes einzelne flache Ulcera darbietet. Die übrige Schleimhaut erscheint hypertrophiert, mamelloniert und stark hyperämisch. Das Duodenum ist durch narbige Adhäsionen, welche das Omentum minus zu derben Bindegewebssträngen umgewandelt haben, an die kleine Kurvatur fixiert, so dass der Grund des Geschwürs ziemlich dicht der oberen Wand des adhärenten Duodenums anliegt. Die derben Infiltrate in der Umgebung des Geschwürs sehen homogen und nicht carcinomatös aus. Die mikroskopische Untersuchung konnte auch keine carcinomatöse Wucherung, sondern bloss eine entzündliche Hypertrophie auf Grund eines Ulcus simplex nachweisen. — Am 11. II. war der Puls 84 ziemlich kräftig, Eisstückchen, Wein mit Eis, Nährklystiere. Die Temp. stieg allmählich bis zu dem am 15. II. erfolgten Tode und erreichte kurz zuvor 40,3. — 12. II. Morgens gutes Befinden, abends Aufstossen bräunlicher Massen, foetider Geruch aus dem Munde. Puls klein, viel Druck und Schmerz im Leibe. Ohne dass Erbrechen kam, blieb der Foetor ex ore, der Puls wurde kleiner, die Respiration keuchend, die Zunge trocken.

Die Sektion ergab brüchige, blassbraune Herzmuskulatur, Ekchymosen auf dem Pericard, hypostatische Pneumonie, jauchige circumscripte Peritonitis um die Operationsstelle, an der hinteren Hälfte der Cirkularnaht ist der Duodenalrand nekrotisch und für Wasser durchlässig. Der Magen von mittlerer Weite enthielt flüssigen Inhalt und einen Kirschenkern. Die hintere Linie der Kirkularnaht zeigt nahe der kleinen Kurvatur eine erbsengrosse Lücke, deren Ränder nekrotisch sind.

Vielleicht hätte das Alter der Patientin (31 J.), der Umstand, dass sie schon seit 10 Jahren an Magenbeschwerden litt, die Abwesenheit der Drüsen wenigstens nach der Eröffnung der Bauchhöhle den Verdacht auf Ulcus simplex leiten können. Allein die in letzter Zeit rapide Verschlimmerung, die Abwesenheit freier Salzsäure legten den Verdacht nahe, dass sich auf dem Boden des Magengeschwürs in letzter Zeit ein Carcinom entwickelt habe und demgemäss wurde die Resektion beschlossen. Die starken Verwachsungen mit dem Duodenum machten eine sehr ausgedehnte Resektion nötig und das unterhalb der Stenose atrophische Duodenum liess sich nur

mit Mühe an die Oeffnung des Magens heranbringen. Infolgedessen war die Vereinigung an der Unterfläche nicht so exakt, wie sie hätte sein sollen und die Spannung begünstigte das Eintreten der Nekrose. Wenn die Diagnose früher zu machen gewesen wäre, hätte möglicherweise eine sparsamere Excision der Narbenstenose, vielleicht auch die Heineke-Mickulicz'sche Operation, einen günstigeren Erfolg erzielt. Auch eine Gastroenterostomie würde zweifellos in solchen Fällen weniger Gefahr bringen.

15. Kalilaugenverätzung. Anlegung einer Magenfistel, Erweiterung der Oesophagusstriktur, dann Resektion der Pylorusstriktur, Naht der Magenfistel, Heilung.

Frau Auguste G., 27 J., aus Baden-Baden, trank aus Versehen unfangs März 88 ein Glas mit Kalilauge und bekam sofort heftige Schmerzen und Bluterbrechen. Nach einigen Wochen hörte das Fieber wohl auf, allein sie konnte nur mühsam flüssige Nahrung schlucken und magerte stark ab. Gewicht 64 Pfd. (5. VI). Durch etwa 4wöchentliche Sondenbehandlung kam man von Nr. 5 bis Nr. 10, und das Gewicht stieg auf 71 Pfd., allein da die Sondierung schmerzhaft war, verliess sie am 14. VII. die Klinik.

Zu Hause konnte sie die weiteren 8 Tage ziemlich gut schlucken, dann kam Erbrechen und blutiger Auswurf hinzu, und an manchen Tagen brachte sie gar nichts hinunter. — Am 27. VIII. trat sie mit 65 Pfd. Körpergewicht wieder ein. Mit Mühe gelang es Nr. 3 einzuführen, allein die Pat. erbrach alles Genossene, klagte über heftige Schmerzen und wurde immer elender, da sie selbst Flüssigkeiten nicht mehr schlucken konnte. — Am 30. VIII. machte in meiner Vertretung Herr Dr. Herczel die Gastrostomie. Eine 10 Pfennigstück grosse Partie der Magenwand nahe der Cardia wurde in den linksseitigen schiefen Bauchschnitt eingenäht und am 6. IX. teils mit dem Thermokauter, teils mit dem Scalpell incidiert und durch 6 Nähte mit der Haut vereinigt.

Die Heilung der Magenfistel erfolgte ohne Störung, allein erst nach langer Mühe gelang es durch eine Sonde, welche mit einem hemdknopfartigen Gummiballon, der mit Luft aufgeblasen wurde, umgeben war, die Ernährung so einzurichten, dass das Eingiessen von Milch, Wein und Bouillon 2mal täglich etwa vom 15.—26. IX. möglich war, ohne dass dabei der Verband durchnässt wurde. Anfangs musste mit ernährenden Klystieren nachgeholfen werden. — Vom 28. IX. musste wegen Magenschmerzen Morphium gegeben und die Sonde täglich gewechselt und der Magen von seinem Inhalte durch Ausspülungen befreit werden. Das Eczem wurde durch Vaselineinreibungen möglichst in Schranken gehalten. — Am 27. X. wurde mit den Versuchen begonnen, die Oesophagusstriktur

von der Fistel und von oben zu sondieren. Erst am 4. XI. gelang es vom Munde aus ein langes dünnes Bougie in den Magen und zur Fistel herauszuführen. Mit Hilfe der Sonde wurde ein doppelter Seidenfaden und dann an denselben ein dünnes Gummirohr durch die Struktur bis in den Mund durchgezogen. Dasselbe blieb liegen und wurde am 5. und und 6. XI. durch ein stärkeres (etwa Nr. 6—7 Krohne-Seumann) ersetzt, welches 4 Tage liegen blieb. Dann musste es entfernt werden, da es der Pat. lästig wurde. — Vom 9. XI. wurde mit wechselndem Glück vom Munde aus bougiert und die Striktur bis zum 23. XI. mit Nr. 9 passiert. Die Kranke klagte über heftige Schmerzen in der Pylorusgegend, während die Speiseröhre bloss beim Sondieren schmerzhaft ist. Da die Ernährung jetzt fast ausschliesslich durch den Mund geschah, wurde die Magenfistel mit einem Gummisauger, wie ihn kleine Kinder brauchen und einer elastischen Binde geschlossen. Trotzdem muss Pat. ganz ruhig am Rücken liegen, wenn nicht der Mageninhalt aus der Fistel laufen soll. Bis zum 15. XII. gelang es Nr. 17 durch die Striktur zu bringen. Obgleich das Schlucken von Haché, Kalbsbrieschen, mit flüssiger Nahrung ziemlich gut gieng, nahm die Patientin bis 21. XII. doch bloss um 3 Pfd. zu, klagte viel über Magenschmerzen. Der Magen war stark erweitert und aus der Fistel entleerte sich oft blutiger Inhalt. Die Magenblutungen wiederholten sich und bedrohten die ohnehin sehr schwache Patientin. Die Erweiterung des Magens, die mangelhafte Kräftezunahme trotz genügender Nahrungsaufnahme, die habituelle Verstopfung, die Schmerzen in der Pylorusgegend, endlich die Magenblutungen liessen die Diagnose auf eine Verätzung, Ulceration und Stenosenbildung am Pylorus stellen, wie solche nach Verätzungen mehrfach [1]) beobachtet worden sind. Da die Sondierung des Pylorus nicht gelang, beabsichtigte ich in einer Sitzung durch einen medianen Bauchschnitt den Magen von der Fistel abzulösen, die Oeffnung zuzunähen und den stenosierten Pylorus zu resecieren.

Diese Operation führte ich am 22. XII. 88 aus. Durch den medianen Bauchschnitt wurde der Magen blossgelegt, welcher nahe der grossen Kurvatur am Pylorus eine Härte und leichte Einziehung zeigte. Um den Magen vorziehen zu können, musste er von der Bauchfistel (grösstenteils stumpf) abgelöst werden, wobei etwas von dem Inhalte in die Bauchhöhle extravasierte und sofort aufgetupft wurde. Von der Fistel aus gelang es bloss mit einer gekrümmten Uterussonde den verengten Pförtner zu passieren, während es unmöglich war, mit der Fingerspitze in denselben einzudringen. Die Oeffnung im Magen wurde nach Umschneidung der

1) Vgl. Gehle (Ueber einen Fall von Vergiftung mit Salzsäure. Berl. klin. Wochenschr. 1884. Nr. 24), welcher die Pylorektomie vorschlägt. Ebenso Orthmann (Narbige Pylorusstenose. Deutsche med. Wochenschr. Nr. 9, 1889), welcher einen von Mikulicz operierten Fall beschreibt.

Ränder mit 5 und 7 in 2 Reihen angeordneten Nähten vereinigt. Dann wurde der stark hypertrophierte Pylorusring in der Längsrichtung, mitten zwischen der grossen und kleinen Kurvatur 2½ cm lang incidiert und auf der Duodenalseite das Lumen eröffnet. Mit der Schere wurde nun der Pylorusring in der Richtung und Länge des Serosa-Muscularisschnittes durchtrennt, und da sich der bloss 1 cm breite mit fixierter, aber nicht ulcerierter Schleimhaut ausgekleidete Kanal wegen seiner Starrheit nicht entfalten und (nach Heincke-Mikulicz) in querer Richtung vereinigen liess, wurde ein 2½ cm breiter, dem hypertrophischen Pylorus entsprechender Ring excidiert und zwar schief zur Längsachse um die Lichtung zu erweitern. Die eliptischen Oeffnungen wurden mit 12 Schleimhaut- und 10 Serosanähten vereinigt und die Klammern, welche den Ausfluss des Inhaltes verhinderten, entfernt. Das Netz war nicht abgelöst worden und 5 blutende Gefässe teils durch Nähte, teils durch Ligaturen verschlossen. Die Bauchfistel wurde mit 6, die Bauchwunde mit 5 Nähten geschlossen.

Der Verlauf nach der schweren Operation war aber günstig und bloss durch Magenschmerzen, die durch Morphium bekämpft wurden, etwas gestört. Die höchste Temperatur war 37,7. Puls zwischen 60—70. Bis zum 27. wurde die Ernährung durch Klysmen, von da auf natürlichem Wege durch Eigelb, Fleischpepton, Beeftea, Cognac mit Emser Wasser geleitet. Erbrechen trat nie auf. Der erste Stuhlgang erfolgte am 27. XII. spontan. Am 4. I. 89 wurde zuerst Kalbsbrieschen gut vertragen. Der Magenschmerz liess nach, der Appetit hob sich. Am 18. I. verliess sie zuerst das Bett. Am 29. I. betrug das Körpergewicht 62,5 Pfd. Am 4. II. wurde wieder mit Bougie Nr. 8 sondiert und bis zum 16. III. allmählich bis Nr. 21 gestiegen. Die Patientin war fast immer ausser Bette und das Körpergewicht stieg (um 15 Pfd.) bis 77 Pfd.

Dezember 90 kam die Frau mit einem gesunden Kind nieder, das sie sogar ein halbes Jahr stillen konnte. Sie kann gut schlucken und arbeitet den ganzen Tag. (Pfingsten 91.) — Ostern 92 sah ich sie wieder. Sie sieht blühend aus, kann jede Nahrung zu sich nehmen, sondiert schon seit langer Zeit gar nicht mehr, hat von Seiten der Narben oder des Magens gar keine Beschwerden. Es ist doch von grossem Interesse, dass die Neigung der Oesophagusnarben sich zu kontrahieren, endgültig überwunden zu sein scheint.

16. Frau Katharina N., 45 J., aus Bügelberg (prakt. Arzt Dr. Zise in Dunnersheim), hatte vor 25 Jahren eine Brustfellentzündung und seit 13 Jahren Magenbeschwerden, welche durch konsequente Diät besser wurden. Vor 5 Jahren trat ein Rückfall ein und im Sept. 88 steigerten sich ohne bekannte Ursache wieder die Schmerzen und traten auch bei leerem Magen auf. Häufiges Aufstossen, träger Stuhlgang, Abmagerung. Vor 2 Monaten wurde vom Arzte die Geschwulst entdeckt, welche sich allmählich vergrösserte.

Status am 24. I. 89. Noch ziemlich gute Ernährung, wenn auch blasses Kolorit und fettarme Haut. Im Epigastrium drei Finger über dem Nabel ein quergelagerter, ca. 6 cm langer fingerdicker leicht beweglicher derber Strang. Derselbe ist nach oben concav gekrümmt, von glatter Oberfläche und deutlich (mitgeteilt?) pulsierend, aber ohne Geräusche. Bei starker Füllung des Magens rückt der Tumor ganz nach rechts und unten vom Nabel, die grosse Kurvatur liegt 3 Finger unter dem Nabel. Freie Salzsäure soll fehlen (Dr. Schmidt).

Die klinische Diagnose schwankte zwischen Carcinom und einem Tumor (Aneurysma der Coronararterie?) an der kleinen Kurvatur.

28. I. Operation. Durch den Medianschnitt liess sich der Magen leicht herausheben. Der Pylorus bildete eine 2 cm breite derbe ringförmige Verhärtung, welche sich als fingerförmiger Fortsatz etwa 5 cm weit längs der Art. coronaria minor auf die kleine Kurvatur fortsetzte. Der obere Rand der Verhärtung war concav eingezogen, während die grosse Kurvatur vor dem Pylorus eine halbnussgrosse kropfartige Ausbuchtung zeigt. Die Serosa war über der verhärteten Partie glätter, dicker, weisslich gefärbt und mehr fixiert. Der Magen im Hängen ziemlich stark erweitert und seine Wandung hypertrophiert.

Da die Geschwulst für einen Scirrhus gehalten wurde, schritt ich zu der Ablösung des grossen und kleinen Netzes durch doppelte Massenligaturen. Dann wurde der Magen und das Duodenum abgeklemmt und die Geschwulst reseciert. Da das Duodenum aus der Klammer rutschte, wurde es von Assistentenhänden fixiert und möglichst rasch mit 7 Serosa und 7 (ebenfalls nach innen geknüpften) Schleimhautnähten an den Magen genäht. Die Magenwunde wurde mit 16 Nähten erster und 10 Nähten zweiter Reihe verkleinert und die Cirkulärnaht mit 12 Schleimhaut- und 8 Serosanähten vollendet.

Das resezierte Stück misst an der convexen Seite 12,5, an der concaven 6 cm, wovon dem Duodenum 2—2,5 cm angehören. Der Pylorus ist knapp für einen Bleistift durchgängig. Auf dem Durchschnitte besteht die oben beschriebene Härte wesentlich aus hypertrophischer fast 1 cm dicker Muscularis, welche durch ihr anämisches weisslichgelbes Aussehen sich deutlich und scharf etwa 1 cm vom Schnittrande entfernt gegen die normale rötlichgraue Muskelschicht abgrenzt. Hier ist die Schleimhaut hypertrophiert im état mammelonné, während sie am Pylorus atrophisch fixiert ist und nur am distalen Rande des Pylorus der kleinen Kurvatur entsprechend ein halberbsengrosses flaches Geschwürchen zeigt.

Den mikroskopischen Befund beschreibt Herr Dr. Martin Schmidt folgendermassen: Sehr zellenreiche Hyperplasie der Magenschleimhaut, in den tieferen Schichten vollkommen vom Aussehen eines Sarkoms, die Züge der grossen sarkomartigen Zellen dringen auch zwischen die Bündel der Muscularis mucosae ein; die Veränderung ist an verschiedenen Stellen der Schleimhaut verschieden hochgradig ausgebildet; den breitesten und

zellreichsten Stellen entsprechend ist auch die Submucosa verbreitert, derb fibrös und enthält eine ganze Zahl vielkerniger grosser Zellen; die Muskelschicht ist stark hypertrophisch, zwischen ihren Bündeln liegen breite Züge grosser Zellen vom Aussehen derjenigen der veränderten Mucosa.

Der Verlauf gestaltete sich sehr günstig. Die Temp. erreichte höchstens 38,1. Kein Erbrechen. Die Ernährung anfangs durch Klystiere konnte schon am 31. I. auf natürlichem Wege begonnen werden. Die Wunde heilte reaktionslos. Vom 5. II. bekam sie schon Hühnerhaché. — Am 6. II. stellte sich (vielleicht durch Erkältung, übrigens waren Fälle von Mumps in der Stadt) eine rechtseitige Parotitis mit leichter Temperatursteigerung (38) ein, die nach einigen Tagen zurückgieng. — Am 19. II. stand sie zuerst auf und befand sich subjektiv sehr gut. Der Stuhlgang erfolgte regelmässig. — Am 23. II. reiste sie nach Hause. Nach Bericht des Herrn Dr. Zise vom 24. Mai 89 befand sich Frau N. wohl und hatte um 18 Pfd. an Körpergewicht zugenommen. Im September 89 starb die Frau unter den Erscheinungen einer Pylorusstenose. Den Vorschlag einer Gastroenterostomie hatte sie abgelehnt. Bei der Sektion fand sich keine Geschwulst, sondern die Stelle der Narbe eingezogen und abgeknickt, so dass Dr. Zise eine Abknickung des Duodenums unterhalb der Operationsstelle als Todesursache annahm. Die Diagnose blieb selbst nach der mikroskopischen Untersuchung des Präparates noch zweifelhaft. Jedenfalls war es kein Carcinom, wofür der Fall imponierte. Ob es sich aber um eine zellreiche sogenannte essentielle Hyperplasie auf Grund eines kleinen Pylorusgeschwüres handelte, oder ob in der That ein diffuses Sarkom vorlag, wofür die Beschaffenheit der Zellen zu sprechen schien, konnte erst aus dem weiteren Verlaufe klar werden. Der Sektionsbefund bestätigte die Diagnose einer essentiellen Hypertrophie. Leider machte eine narbige Knickung des Duodenums die zu erwartende Dauerheilung zu Schanden.

17. Frau K., 50 J. alt, Oekonomenfrau von Kleinkarlbach. Patientin hatte 20 Jahre vor ihrer jetzigen Erkrankung ein Magenleiden, das sich wieder verlor, und ist vorher und nachher immer gesund gewesen. Im Jahre 87 traten Durchfälle auf, im Jahre 88 schmerzvolle Anschwellung des Unterleibes von 6wöchentlicher Dauer, welche sich durch endlich eintretende Diarrhoe und Abgang vieler Blähungen besserte. Im September 88 trat zuerst Erbrechen nicht blutiger sauer schmeckender Flüssigkeit auf. Seit April 89 unterblieb die Neigung zur Diarrhoe und entwickelte sich Obstipation, Appetitlosigkeit, Abnahme des Gewichts um 60 Pfund gegen früher. Vom 3. VII. 89 bis 9. X. 89 stand Pat. unter der Aufsicht der medizinischen Klinik, und während dieser Zeit wurde festgestellt, dass der unterhalb des Nabels vorgewölbte Leib den Magen birgt, dessen grosse Kurvatur nahe der Symphyse und dessen kleine Kurvatur etwa in Nabelhöhe steht. Rechts neben dem Nabel ist in der Tiefe ein Strang

(Tumor?) zu fühlen. Der Mageninhalt enthält freie Salzsäure. Am 10. VII. 89 wurde der Tumor deutlich als kastaniengrosser, harter, beweglicher, nicht pulsierender Körper gefühlt. Weder im allgemeinen noch im lokalen Befinden wird jedoch eine Besserung erzielt und Pat. in sehr herabgekommenem Kräftezustande am 9. X. 89 in die chirurg. Klinik transferiert, wo nach einigen Tagen vorbereitender Diät etc. die Operation am 12. X. 89 vorgenommen wird.

Operation am 12. X. 89. Nach Eröffnung der Bauchhöhle präsentierte sich eine zirkumskripte Pylorushärte links vom Nabel, während der obere Schenkel des verdünnten und verlängerten Duodenums in schiefer Richtung vom Leberrand zum Pylorus herabsteigt. Der Pylorus wurde nach dem typischen Verfahren reseziert und zwar 7½ cm an der kleinen und 7 cm an der grossen Kurvatur, wovon je 2 cm auf das Duodenum fallen. — Das Präparat zeigt eine rüsselförmige Einstülpung des stark hypertrophischen Pylorus in das Duodenum, wodurch das Lumen des Pylorus auf Bleistiftdicke verengert ist; ausserdem stehen 3 oberflächliche Geschwüre mit grauweissem Grunde und scheckigem Belag in der Magenschleimhaut, die sich im Zustande des état mamelloné befindet. Bauchnaht in der üblichen Weise. — Am Abend des 12. X. 89 tritt starker Collaps der Pat. ein, trotz Weineinläufen, Cognac, Eis. Temperatur 35,5. — 13. X. 89. Zweimalige Injektion von 1 Gramm Kampheräther. Puls kaum fühlbar, Nachts wenig Schlaf. Während der Lagerung befällt die Pat. eine Ohnmacht. Temperatur 38,7. 12 Uhr mittags tritt der Tod ein.

Sektionsbefund. Anatomische Diagnose: Resectio pylor. Schluckpneumonie im rechten Unterlappen. Schlaffes Herz. Der Magen ist stark dilatiert und enthält eine grosse Menge von Traubenkernen und einigen anderen festen Speiseresten. Naht der Resektionswunde reaktionslos und suffizient.

Ic. Magenresektionen wegen übergreifender Tumoren der Nachbarschaft.

18. Johann W., 27 J. alt, Bürstenarbeiter aus Ziegelhausen. Er starb am 5. August 84 an zunehmendem Ascites und Kachexie. Der Fall ist mitgeteilt von Czerny (Wiener med. Wochenschr. 1884 Nr. 39) u. von H. Braun (Deutsche med. Wochenschr. 1885 Nr. 46).

Id. Myxosarkom des Lig. gastrocolium, zwei Magengeschwüre, Resektion eines keilförmigen Stückes der Pars pylorica, Genesung.

19. Georg St., 44 Jahr alter Landwirt aus Reinheim (Dr. Geist). Die Anamnese gibt an, dass Pat. bis zur Erkrankung seines Magens vollkommen gesund war. Die Magenbeschwerden traten 3 Jahre vor seinem Eintritt in die Klinik auf und bestanden in Fieber, Reissen im Leib und Kopf, Anschwellen beider Unterschenkel, zeitweiser Stuhlverstopfung und Harnverhaltungen; zugleich trat eine Geschwulst unter dem Nabel von Apfelgrösse auf. Alles verschwand im Laufe eines Vierteljahres wieder

und trat nach Ablauf eines Jahres (1888) in derselben Weise ebenso wieder ein, nur dass seitdem die Geschwulst im Leib zunahm und bis jetzt nicht wieder zurückging. Appetitmangel, Erbrechen und Abmagerung dürften noch als vorwiegende Symptome genannt werden. — Am 17. Mai 90 wurde bei der Untersuchung des Pat., welche ein systolisches Geräusch an der Herzspitze, im übrigen aber normalen Befund der inneren Organe ergab, in der Nabelgegend ein faustgrosser, höckrig derber Tumor konstatiert mit ziemlich glatter Oberfläche. Der Tumor ist verschieblich besonders leicht in das linke Epigastrium hinein, er macht die Exkursionen der Atmung in mässigem Grade mit, ist nicht druckempfindlich und fluktuiert nicht. Hämoglobingehalt 45%.

Am 24. Mai 90 wurde die Operation vorgenommen. Ein stark faustgrosser Tumor wurde aus dem Lig. gastrocolicum durch Umstechungen ausgelöst und hing mit breiter Basis der grossen Kurvatur des Magens an; er musste unter gleichzeitiger Resektion eines keilförmigen Stückes aus der Pars pylorica des Magens (aber ohne den Pylorus), dessen Basis 11 cm lang an der grossen Kurvatur und die Spitze 1 cm an der kleinen Kurvatur sass, entfernt werden; damit waren zugleich 2 Ulcera rotunda, deren eines derbe Infiltration des Grundes zeigte, mitweggenommen. Die Schnittränder wurden dann unter Bildung eines kropfartigen Sackes an der grossen Kurvatur vereinigt, so dass die Verkleinerungsnaht an der grossen Kurvatur und die Cirkulärnaht an der kleinen Kurvatur lag. Die Geschwulst war auf dem Durchschnitt schleimig weich, sehr hämorrhagisch, ödematös, stellenweise deutlich markig und im Centrum jauchig zerfallen. Die nekrotischen Massen waren durch eine markstückgrosse Oeffnung in den Magen durchgebrochen. Drei bis 4 kolloid-derbe Lymphdrüsen waren ebenfalls exstirpiert. Die anatomische Diagnose lautete auf necrotisierendes Myxosarkom der grossen Kurvatur des Magens und zwei Ulcera rotunda der hinteren Magenwand aufsitzend. — 24. V. Kolikartige Schmerzen in der Magengegend. Starker Schweiss. Zwei Nährklystiere (Wein, Eier, Beaftea). — 25. V. Gut geschlafen nach 0,01 Morphium. Schmerzen in der Magengegend. — 26. V. Mattigkeit. — 27. V. Muskelzuckungen in der Hand. Abends Stuhl. Aufstossen. — 28. V. Keine Schmerzen mehr. Kein Aufstossen. — 29. V. Viel Durst, Zunge trocken, braun belegt. — 31. V. Schleimsuppe, Beaftea per os. — Allmählich werden die Beschwerden immer geringer, das Befinden bessert sich im allgemeinen, Pat. bekommt Hunger, am 6. VI. werden die Nähte entfernt. Heilung der Bauchwunden per primam intentionen wird konstatiert. — Am 12. VI. erste feste Nahrung. — Am 18. VI. steht Pat. auf. Das Körpergewicht nimmt allmählich zu. — Entlassen am 1. Juli 90.

Wurde vorgestellt zu Pfingsten 91 am mittelrheinischen Aerztetag. Befindet sich 24. IV. 92 ganz wohl. Sein Aussehen frisch, Appetit und Verdauung normal. Er geht seiner Beschäftigung nach und wiegt 77 Kilogr. (Dr. Geist). Der Fall ist interessant, weil der Pylorus zurück-

blieb und das siegelringförmige Stück so viel aus der grossen Kurvatur entfernte, dass die Naht in ihre Verlängerung gesetzt wurde.

II. Gastroenterostomien.

a. Gastroenterostomien nach Wölfler.

1. Jakob M., 33 Jahre, Schieferdecker aus Heidelberg. Vor 1½ Jahren begannen seine Magenbeschwerden mit Erbrechen, Schmerzen, unregelmässigem Stuhlgang und verschlimmerten sich bedeutend seit April 1884, wo er 4 Stockwerke hoch herabgefallen sein soll. Einige Kontusionen heilten durch 6wöchentliche Bettruhe. Er fühlte sich seitdem matt und schwach und hat etwa 50 Pfund Gewicht verloren.

Status am 18. VI. 85. Blasser, stark abgemagerter Mann, Inguinaldrüsen beiderseits etwas vergrössert. Links und oberhalb des Nabels eine dicke höckerige Geschwulst, welche bei der Inspiration deutlich herabrückt. Der Magen fasst 1¾ Liter, wobei die Geschwulst bis an den Nabel herabrückt. Im Mageninhalt wurde mehrmals mit der Carboleisenchloridreaktion Salzsäure nachgewiesen. Das Gewicht nahm in 8 Tagen von 53,2 auf 51,5 Kilo ab.

Operation am 29. VI. Schnitt in der Mittellinie 10 cm lang. Nebst der billardkugelgrossen Pylorusgeschwulst war auch das kleine Netz mit Krebsknoten infiltriert. Fast der ganze Dünndarm wurde abgesucht, bis das Duodenalende gefunden wurde. Die oberste Jejunumschlinge wurde über das Colon transversum hinweg in die vordere Magenwand mit 12 hinteren und 15 vorderen in 2 Reihen geordneten Nähten eingepflanzt. Der zuführende Schenkel des Jejunum wurde mit einem dicken Catgutfaden lose umschnürt, so dass er etwa für einen Bleistift durchgängig blieb. Die Oeffnungen im Magen und Darm waren etwa 2½ cm lang und der Ausfluss des Inhaltes wurde durch Fingerkompression verhindert und ausserdem Jodoformgazekompressen provisorisch unterlegt, um die Infektion des Peritoneums zu verhüten. In der Nacht auf den 30. VII. stieg die Temperatur auf 38.7, der Puls wurde sehr beschleunigt, unter heftigen Schmerzen erfolgte häufiges Erbrechen galliger Massen. Blähungen gingen nicht ab. Der Collaps nahm zu, der Puls wurde unfühlbar, kalter Schweiss brach aus und am 1. VII. morgens gegen 7 Uhr erfolgte der Tod.

Bei der Sektion war die Magenjejunum-Fistel gegen Wassereinlauf solide angelegt und gut funktionierend, aber septisch eitrige Peritonitis mit ziemlich viel Exsudat vorhanden. Die oberhalb der Fistel liegende Catgutligatur liess wohl Wasser durch, war aber doch wohl zu eng, um die Galle und den Pancreassaft bequem passieren zu lassen. Die Peritonitis war zweifellos infektiöser Natur, ob aber durch Magendarminhalt eine Autoinfektion stattgefunden hat, oder ob eine andere Infektionsquelle vorlag, blieb unentschieden.

2. Christoph W., 43 Jahre, Landwirt aus Grötzingen. Zugeschickt von Herrn Dr. Gutsch in Karlsruhe. Beginn des Magenleidens im Sommer

1884, Schmerzen nach dem Essen, seit September mehrmals in der Woche Erbrechen trotz sorgfältiger Diät. Stuhl zurückgehalten, Kräfte und Körpergewicht nehmen ab. Letzteres von 180 auf 120 Pfund.

Status am 2. XII. 1885. Grosser, kräftig gebauter, aber stark abgemagerter und blassaussehender Mann; ein systolisches Geräusch am Herzen und Nonnensausen in der Jugularis. Zwischen Nabel und linkem Rippenbogen eine 9—10 cm lange, 5—6 cm breite querliegende Geschwulst, welche bei tiefer Atmung nur wenig nach abwärts rückt. Bei starker Füllung des Magens rückt der Tumor bis zum Nabel und etwas nach rechts herab. Inguinaldrüsen beiderseits geschwollen. Im Mageninhalt keine HCl. Reaktion mit Methylviolett oder Tropäolin, mit Carbolsäure-Eisenchlorid Milchsäure.

Gastroenterostomie nach Wölfler, am 12. XII. 10 cm langer Medianschnitt. Neben der carcinomatösen Infiltration des Pylorus noch an beiden Curvaturen und retroperitoneale Lymphdrüsen. Zunächst versuchte ich das Jejunum in die hintere Magenwand nach v. Hacker's Methode einzupflanzen. Allein wegen mangelnder Erweiterung des Magens gelang es nicht, die hintere Magenwand so weit hervorzuziehen, dass der Dünndarm bequem mit derselben in Berührung hätte gebracht werden können. Daher Einnähung der Jejunumschlinge in die vordere Magenwand nach Wölfler's Methode. Abschluss der Darmschlinge mit 2 elastischen Ligaturen, des Magens mit Händedruck. Zuerst eine Reihe fortlaufender Serosanaht am hinteren Rande der Magendünndarmfistel, dann 2. (innere) Reihe von 7 (Muscularis-Mucosa) Nähten. Dann vorderer Rand der Magendarmfistel zuerst mit einer Reihe (innerer Muscalaris-Mucosa) von 7 Knopfnähten und eine 2. Reihe Serosaknopfnähten vereinigt. Desinfektion mit 1‰ Sublimatlösung, Jodoform. Die Vereinigung der kahnförmig eingezogenen sehr muskulösen Bauchdecke gelang bloss durch 4 versenkte Sublimatcatgutnähte der Fascie in 17 oberflächlicher Seidennähte. Dauer der Operation 80 Minuten. Kein Collaps. 4 Uhr Morphiumeinspritzung. 5 Uhr eine Nährklystier von Koch's Fleischpepton, Wasser und Wein. Urinmenge 1180 Ccm mit Katheter entleert. — 13. XII. Urin spontan entleert. 3 Nährklystiere. Urinmenge 1150 Ccm. Abends Morphium 0,01. Temperatur 38,2—37,6. — 14. XII. Per os Achaiawein mit Wasser. Urinmenge 1100. Temp. 37,3—38,2. Allgemeinbefinden gut. — 15. XII. Nimmt Wein und Kraftbrühe. Viel Kollern im Leib. Abends blutige Massen durch den After entleert. Temperatur 37,3—38,1. — 16. XII. Die Rectaluntersuchung ergibt eine kleine Schrunde in der vorderen Mastdarmwand, wahrscheinlich durch den Klystieransatz erzeugt. Puls 37,9—37,4. — 17. XII. Die Nacht war unruhig, leichter Collaps, Klagen über Blähungen, Angstgefühle. Beim Verbandswechsel war der Leib weich, kein Erguss nachweisbar, die Wunde reizlos, 3 Nähte entfernt. 5 Uhr nachmittags Erbrechen. 6 Uhr rascher Collaps. Puls unzählbar

über 160. Temperatur rasch in die Höhe gehend von 37,4 auf 40,0. Trotz aller Reizmittel Tod unter Herzparalyse um 9½ abends.

Die Sektion ergab septische Peritonitis, aber Sufficienz der Naht.

3. Friedrich H., 38 Jahre, Schuhmacher aus Bammenthal, litt seit 2 Jahren an hartnäckiger Verstopfung und Appetitlosigkeit, in dem letzten Monat an Erbrechen. Seit Juni 1886 bemerkte er in der Magengegend eine schmerzhafte Geschwulst.

Status. Der kachektische, abgemagerte Mann zeigte mehrere harte linsengrosse Knötchen in der Haut des Bauches. Eine derbe Geschwulst im Epigastrium, welche bei Füllung des nicht ausgedehnten Magens etwas nach rechts rückt und von der derbe Stränge ausgehen.

Operation 1. XI. 86. Da der Magen fixiert war, so dass er sich nicht herausheben liess und da carcinomatöse Lymphdrüsen bis an die Cardia reichten, wird die Gastroenterostomie nach Wölfler ausgeführt; Das Jejunum wird an die vordere Magenwand angenäht, in der Länge von 3 cm Magen und Darm eröffnet und mit 30 Nähten, von denen einige selbst in 3. Reihe zu liegen kamen, die beiden Oeffnungen vereinigt. Schluss der Bauchwunde mit 15 Knopfnähten. Dauer der Operation eine Stunde.

Der Verlauf ganz ohne Fieber, Heilung per primam war nur durch Diarrhoen etwas gestört, welche infolge der Nährklystiere auftraten. Sie hörten auf, nachdem der Darm durch Ricinusöl am 12. XI. gründlich entleert war. — Am 14. XI. ein halbes Hähnchen. — Entlassung am 25. XI. mit 103 Pfund Gewicht. Die Ernährung mit leichtverdaulichen Speisen ging gut und ohne Schmerzen von Statten. — Am 9. XII. kam die Nachricht, dass der Kranke nach 14tägigem Leiden gestorben sei. Ob ein Diätfehler schuld war, konnte nicht eruiert werden, da eine Sektion nicht gemacht wurde. (Behandelnder Arzt Dr. Uhrig.)

4. Gustav N., 45 Jahre, Hofsekretär, Karlsruhe, hatte seit Weihnachten 1886 noch zunehmende Magenbeschwerden. Mitte Januar hartnäckiges Erbrechen, das durch Magenausspülungen besser wurde. (Behandelnder Arzt Dr. Ruppert.) Trotzdem nahmen die Kräfte rapide ab.

Status am 17. II. 87. Kräftig gebauter, aber sehr kachektischer, abgemagerter Mann. Kein deutlicher Tumor, wenn auch etwas vermehrte Resistenz hinter den Recti in der Mittellinie. Der Magen fasst über 1½ Liter, erzeugt aber keine Plätschergeräusche. Freie Salzsäure fehlt in dem Inhalte, der zeitweise Blut enthielt. In der Narkose wird der Tumor deutlicher.

21. II. 87 Operation. Da der sehr derbe Pylorustumor mit der Leber festverwachsen, auf der Vorderfläche der letzteren eine erbsengrosse Metastase zu sehen war und der Tumor durch Verwachsungen und Drüsen im Omentum fixiert war, musste die Gastroenterostomie nach Wölfler gemacht werden: Einnähung des Jejunum in die vordere Magenwand

in etwas mehr als 2 cm Länge. 15 Schleimhaut- und 18 Serosanähte in 2 Reihen. 12 Knopfnähte für den medianen Bauchschnitt.

Dauer der Operation ¾ Stunden. Starker Collaps, am folgenden Tage Singultus, Unruhe, Schlaflosigkeit, am 22. IX. der Puls unzählbar, der Leib unempfindlich, um 9¾ morgens Tod im Collaps.

Sektionsbefund. Herzfleisch etwas blass und brüchig. In der Bauchhöhle eine spärliche Menge trüber Flüssigkeit. Die Serosa in der Nähe der Wunde gerötet und geschwellt. Dicht über der grossen Kurvatur ist das Jejunum in den Magen eingenäht. Beim Eingiessen von Wasser in das Schlundrohr zeigte sich: 1) dass die Naht auch bei starkem Wasserdruck hält, 2) dass das Wasser leichter durch den abführenden Schenkel der Darmschlinge abfliesst, als durch den zuführenden, 3) dass fast keine Flüssigkeit durch den Pförtner abfliesst. Die Aftermasse des Pförtners greift durch einen central erweichten Teil direkt auf die angewachsene Leber über. Der Pylorustumor ist 7 cm lang, 3 cm dick, oberflächlich ulceriert, die umgebende Schleimhaut knotig infiltriert. In der Leber und im Lig. teres kirschkerngrosse Metastasen. Circumscripte Peritonitis.

5. Herr Th. Sch., Friseur, 39 Jahre alt, machte 1870 den Feldzug mit und wanderte 73 nach New-York aus, hat gesunde Kinder. Seit 1886 heftige Shmerzanfälle im Unterleib, bald darauf Gelbsucht, seit Januar 1889 Appetitlosigkeit, Aufstossen, Erbrechen nach der Nahrungsaufnahme. Seit vorigem Sommer hat er 30 Pfund abgenommen und wiegt 44,5 Kilo.

Status 3. V. Sehr stark abgemagert, kachektisch aussehend, kann in den letzten Tagen das Bett nur schwer verlassen. In der Mitte des Epigastriums ein stark gänseeigrosser harter Tumor von höckeriger Oberfläche, der bei tiefer Inspiration ein wenig nach abwärts rückt und gedämpften Percussionsschall ergibt. Der Leberrand lässt sich von dem Tumor deutlich abgrenzen. Der Magen plätschert manchmal, ist aber nicht stark ausgedehnt (600 Ccm Inhalt), Salzsäureproben (Phloroglucin, Methylviolett, Tropäolin, Congo) negativ, Uffelmann'sche Probe für Milchsäure positiv (Dr. Hoffmann). Drüsen am Nacken und in der Inguinalgegend derber und etwas geschwollen.

6. V. Gastroenterostomie nach Wölfler. Medianschnitt. Der Tumor mit der Leber und Hinterfläche verwachsen, ausserdem isolierte Knoten im Netze und an der Vorderfläche des Magens. Da sich deshalb der Magen nicht genügend vorziehen liess, um die Hinterfläche bequem zu benützen, wurde der Anfangsteil des Jejunum hervorgezogen und in die vordere Magenwand nahe der grossen Kurvatur eingenäht. Die Oeffnungen waren 3½ cm lang parallel der Längsachse beider Organe; 5 hintere Serosa-, 6 hintere Mucosa-Nähte, 5 vordere Mucosa-, 8 vordere Serosa-, im ganzen 24 Nähte. Operationsdauer 38 Minuten. Der Verlauf war ganz ungestört: in den ersten 2 Tagen nahm er bloss etwas Eiswasser mit Cog-

nac, ernährende Klystiere, Morphium. — Vom 8. V. Emserwasser mit Milch, Rotwein, später Beeftea, Suppe, Wein, Thee, am 15. V. ein halbes Hähnchen, am 17. V. Beefsteak. Das Hungergefühl, welches er seit Monaten nicht mehr kannte, stellte sich in früher ungeahnter Höhe ein. Er nahm bald täglich 4 Beefsteaks, 6 Weissbrode, 1½ Flaschen Wein, hatte regelmässigen Stuhlgang und wog am 28. Juni, wo er die Heimreise nach Amerika antrat, 52 Kilo, hatte also 15 Pfund zugenommen. Nach Brief des Herrn Prof. W. Porter (New-York) befand er sich wohl bis Oktober, wo er nach schwerer Arbeit abermals Magenbeschwerden und Stuhlverstopfung bekam. Am 5. April 1890 (11. Monat nach der Operation) starb er unter sehr grossen Beschwerden von Seiten des Magens und der Verstopfung, welche ihm seit März nicht mehr erlaubten, das Zimmer zu verlassen. Sein Körpergewicht sei nach der Operation bis auf 140 alte Pfund gestiegen.

6. Margarethe R., 53 Jahre, Bergmannsfrau aus Oberbexbach. Aus der Familienanamnese wäre zu erwähnen, dass eine Schwester der Patientin an Magenkrebs gestorben ist. Die Erkrankung der Patientin trat im Jahre 1885 ein mit Appetitlosigkeit, Schwäche, Diarrhoeen und saurem Aufstossen. Der Tumor wurde von einem Arzt entdeckt und für inoperabel gehalten; die Schmerzen wurden immer unerträglicher, so dass sich Pat. zur Operation entschloss.

Am 21. Mai 1889 wird bei der Aufnahme des Befundes ein harter, unbeweglicher, wurstförmiger Tumor in der Nabelgegend gefühlt; dabei besteht deutliches Plätschern in der Magengegend. Alle auf Salzsäure im Magen angestellten Untersuchungen hatten negatives Resultat; der stark erweiterte Magen reicht bis zur Symphyse. — Am 15. IX. 89 wird Pat. zur Operation in die chirurgische Klinik aufgenommen. Sie wiegt 80 Pfund. Abdomen aufgetrieben im ganzen Bereich der Geschwulst Ballottement, der Magen reicht anscheinend stark ektasiert bis zur Symphyse, mit Flüssigkeit und Gasen gefüllt; der Magen dürfte 4 Liter fassen. Der etwa eigrosse Tumor ist derb, hat etwas spindelförmige Gestalt und zieht vom Nabel in die Gegend der Gallenblase, wo er ziemlich fixiert und nur in geringem Grade verschieblich ist. Inguinaldrüsen beiderseits etwas vergrössert und infiltriert.

Durch die Operation am 18. Okt. 89 wird das Jejunum in die vordere Wand des Magens eingenäht; es lag ein ca. 10 cm breites Pyloruscarcinom vor mit Metastasenbildung längs der kleinen Kurvatur und Knoten im Netz; der ganz entleerte und kontrahierte Fundus konnte nur schwer aus der median unterhalb des Nabels liegenden Bauchwunde hervorgezogen werden. — 18. X. 89. Kein Erbrechen; Brennen in der Magengegend. — 19. X. 89. Wenig Schlaf, keine Schmerzen, viel Durst, Gefühl von Mattigkeit. Nährklystiere. Narkotika. — 20. X. 89. Pat. erbricht zweimal; das Erbrechen ist Dünndarminhalt, reagiert sauer, hat kotigen Geruch und hellbraunockergelbe

Farbe. — 21. X. 89. Wieder Erbrechen desselben Charakters. — 22. X. 89. Ebenfalls. Temperatur 38, Puls 128. 2 ernährende Klystiere, das letzte wird nicht behalten. Brennen im Magen, Kopfweh. — 23. X. 89. Temperatur 38,5, Puls 126. Unruhe. Kein Erbrechen. — 24. X. 89. Nacht äusserst unruhig, kein Erbrechen, keine Klagen; Nährklystiere werden nicht behalten. — Puls wird schwach. Pat. lässt den Urin unter sich; morgens 11 Uhr exitus lethalis.

Sektionsbefund. Anat. Diagnose: Carcinoma pylori, Stenose und Dilatation des Magens. Schluckpneumonie. Lungengangrän. Retroflexio uteri. Osteoporose. Bei Eingiessen von Wasser fliesst dasselbe aus dem Magen durch die zuführende Schlinge aus dem Duodenum wieder in den Magen zurück. Beträchtliche Hypertrophie der Muscularis des Pförtners, welcher in eine längliche Tumormasse umgewandelt ist. Die Oeffnung in der vorderen Magenwand misst 2,5 cm im Durchmesser.

b. Gastroenterostomien nach v. Hacker.

7. Katharina K., 28 Jahre, Taglöhnersfrau aus Schönau war der inneren Klinik zugewiesen. Sie hat viermal geboren und bekam mit Anschluss an die 2. und 3. Schwangerschaft Krämpfe, die im Wochenbett jedesmal schwanden. Ungefähr seit Anfang des Jahres hatte sie Verdauungsbeschwerden und seit April erbricht sie täglich nach der Mahlzeit. Im Erbrochenen sei nie Blut gewesen. Die Kräfte nahmen rapide ab.

Status am 24. XI. 85. Rechts neben und oberhalb des Nabels eine wallnussgrosse, derbe, leicht nach oben, weniger nach unten verschiebliche Geschwulst, welche bei Atmungsbewegungen nur wenig nach abwärts rückt und auf Druck nicht schmerzhaft ist. Nach links anschliessend an dieselbe der stark geblähte Magen, dessen grosse Curvatur bis zwischen Nabel und Symphyse reicht. Deutliches Plätschergeräusch. Der Mageninhalt ist zähe, schleimig, sauer riechend, gelb gefärbt und enthält wohl durch Carbolsäure-Eisenchlorid nachweisbare Milchsäure, aber mit Methylviolett und Tropäolin keine freie Salzsäure. Nach der gründlichen Entleerung des Magens findet sich die Geschwulst links über dem Nabel und ausserdem noch kleine bewegliche Knollen. Die Inguinaldrüsen etwas vergrössert. Sonst keine Drüsenanschwellung. Der Stuhl angehalten, erfolgt auf Einlauf in geringer Menge.

Operation am 2. XII. 85. Medianschnitt. Der Pylorus ist in eine gut abgegrenzte Geschwulstmasse umgewandelt und wäre auch nicht weiter verwachsen, allein an beiden Magenbögen reicht ein Kranz dicht stehender erbsen- bis kirschengrosser Lymphdrüsen weit über die Grenzen des Operierbaren hinaus. Der Puls wurde sehr klein und hob sich erst nach einer subcutanen Moschusinjektion.

Gastroenterostomie nach v. Hacker. Das Colon transversum und Netz wurde heraufgeschlagen, das Mesocolon transversum an einer gefässlosen Stelle durchbrochen und mit 4 Knopfnähten an der hinteren

Magenwand fixiert, dann nach den Wölfler'schen Angaben links das oberste Jejunum gefunden, durch elastische Ligaturen provisorisch abgeschnürt und mit 3 Lembert'schen Knopfnähten an die Magenwand fixiert. Letzteres wurde dicht oberhalb der Nähte des Magens und Darms an korrespondierenden Stellen 3 cm lang quer incidiert und die Schleimhauträuder durch eine kurze fortlaufende und 3 Knopfnähte vereinigt. Dann wurden die vorderen Ränder der Fisteln mit 7 Knopfnähten erster und 9—2. Reihe vereinigt. Jodoform auf die Nahtstelle, Abtupfen mit 1 ‰ Sublimat und keine weitere Toilette. 9 tiefe und 3 oberflächliche Bauchdeckennähte. Jodoform-Listerverband. Die ganze Operation liess sich extraperitoneal machen, während durch unterlegte Schwämme und Salicylkompressen die Bauchhöhle geschützt war. Dauer der Operation 50 Minuten.

2. XII. Nährklystier, Eiswasser zum Ausspülen des Mundes. Die Temperatur erreichte in der Nacht 38.3 und blieb von da an fortan normal. Der Puls war noch mehrere Tage hindurch zwischen 100 und 120. — 3. XII. Sehr schwach, Sprache flüsternd. Den Nährklystieren wurde etwas Aether sulfur. zugesetzt. Zunge feucht, kein Erbrechen. Kaffeelöffelweise Achaiawein mit Wasser. — 5. XII. Bekommt noch Kraftbrühe, Milch mit Wasser. — 9. XII. Nähte entfernt, Wunde reizlos, Bauch weich. — 13. XII. Nachts ein spontaner, geformter Stuhl. Täglich 3 weiche Eier. — 17. XII. Bekömmt geschabtes, in Butter gebratenes Fleisch und alle 2 Tage ein Entleerungsklystier. — 24. XII. Gewicht 33,5 Kilo gegen 37 vor 4 Wochen. Appetit sehr gut, nimmt Haché, Hähnchen, etwas Brödchen. Stuhl alle 2—3 Tage spontan oder mit Klysma. Das Allgemeinbefinden hebt sich; sie fühlt Bewegungen im Leib, welche ihr lästig sind, aber keine Schmerzen. Die Frau fühlte sich nach ihrer Entlassung ganz wohl. — Am 24. Mai 1886 hatte sie eine blühende Gesichtsfarbe, wog 99½ Pfund (im März 79 Pfund), hatte also um die Hälfte ihres Gewichts zugenommen. Der Appetit gut. Sie ass viel Milch, Ei, aber auch Kartoffeln. Ab und zu saures Aufstossen, keine Schmerzen, Stuhl regelmässig. Links von der Narbe eine Härte, fühlbar, aber wegen der Fettentwicklung weniger deutlich als vor der Operation. Im Sommer 1886 arbeitete sie viel und oft sehr anstrengend. Ende September stellte sich plötzliches Erbrechen ein, das sich bis zu ihrem Tode nach jedem Genusse wiederholte. Der Tod erfolgte am 18. November 1886 fast ein Jahr nach Operation; es dürfte das wohl der erste Erfolg mit der v. Hacker'schen Modifikation der Gastroenterostomie sein.

8. Georg M., 35 Jahre, Kirchendiener aus Heidenheim ist von mütterlicher Seite phthisisch belastet, litt mit dem 26. Jahre an Magendrücken, und zeitweiligem Erbrechen der genossenen Speisen. Seit Herbst 1885

wurden die Beschwerden quälender und der Stuhlgang war oft angehalten. Seit 4—5 Wochen trat das Erbrechen mehrmals täglich etwa 2 Stunden nach der Mahlzeit auf, ausstrahlende Schmerzen nach dem Kreuze und starke Abmagerung beunruhigten ihn.

Status. Der noch ziemlich kräftige Mann wiegt 54 Kgr. und zeigte rechts über dem Nabel einen apfelgrossen, derben, harten, auf Druck schmerzhaften Knoten, der mässig verschieblich ist. In dem stark ausgedehnten Magen entsteht lautes Plätschern und seine Kapacität beträgt ca. 3 Liter. In dem Erbrochenen finden sich zahlreiche Hefepilze, aber keine freie Salzsäure.

Am 26. VII. 86 Operation. Der apfelgrosse Scirrhus des Pförtners war zum Teile von der Leber überdeckt und in der Tiefe etwas fixiert. An der kleinen Kurvatur fand sich ein zweiter kirschgrosser Knoten und eine Kette skirrhöser Lymphdrüsen zog sich längs der kleinen Kurvatur bis zur Cardia. Deshalb Gastroenterostomie nach v. Hacker. Eine gefässlose Stelle des Mesocolon transversum wurde durchbrochen mit einigen Nähten an die Hinterfläche des Magens fixiert, dann der Anfangsteil des Jejunum zunächst mit 6 Serosanähten an den Magen befestigt, dann 3 cm lang Magen und Darm eröffnet, zunächst die hinteren Schleimhauträndер durch 6 nach Innen geknüpfte Nähte vereinigt, dann die Magendarmfistel durch 20 weitere in 2 Reihen angeordnete Knopfnähte von Seide geschlossen. Verschluss des medianen Bauchschnittes durch 10 Knopfnähte. Ein geringer Kollaps ging durch Weineierklystiere bald vorüber. Die Ernährung wurde in den ersten Tagen durch Weinpeptonklystiere, am 3. Tage durch Beeftea, Wein mit Wasser vom Munde aus unterhalten. Der weitere Verlauf war bloss durch eine leichte Bronchitis etwas gestört, aber schon Mitte August konnte der Kranke gebessert entlassen werden. — Nach dem Bericht des Herrn Dr. Scriba in Virnheim erfreute sich M. bis Anfang Dezember, also bis etwa 6 Wochen, vor seinem am 10. Januar 1887 erfolgten Tode einer ziemlich ungestörten Gesundheit. Er hatte guten Appetit, nahm an Körperfülle zu, hatte ein frisches Aussehen und war frei von Schmerzen, ausser wenn er sich einen Diätfehler, z. B. bei Gelegenheit einer Kindstaufe oder Kirchweihe zu Schulden kommen liess. Auch der Stuhlgang war regelmässig. Erst Anfangs Dezember fieng er wieder zu kränkeln an. Es muss somit behauptet werden, dass der Patient von der Operation erheblichen Nutzen gehabt hat.

Sektionsbefund (durch Hrn. Dr. Steinthal erhoben). Starke Verwachsungen des Netzes mit der Bauchwand und am Dünndarm. Das Coecum mit dem Colon werden nach Innen bis in die Nähe des Nabels verschoben. Carcinomatöse Strictur des Pylorus für den Kleinfinger durchgängig an der Innenfläche ulceriert mit Leber und Pancreas stark verwachsen. Carcinomatöse Drüsen längs der kleinen Kurvatur. Die Kommunikationsöffnung zwischen hinterer Magenwand und oberer Jejunumschlinge liegt etwa zollhoch über der grossen Kurvatur, ist kreisrund,

lippenförmig umsäumt und 8 Mm. im Durchmesser. Da der Durchmesser eines zur kreisrunden Oeffnung umgewandelten Schlitzes von 3 cm. Länge etwa 1,9 cm. betragen sollte, so hat sich die Oeffnung um mehr als die Hälfte des Durchmessers verkleinert.

9. Susanne F., 42 J. alt aus Heidelberg (von der medic. Klinik zugewiesen), litt seit ihrer Kindheit an Magenkrämpfen, die in den letzten 3 Jahren ausblieben. Vor acht Wochen wurde sie gelbsüchtig und sehr heftige Schmerzen, die 2 Tage dauerten, strahlten nach dem Rücken aus. Nach Abgang eines grösseren Gallensteines liess der Icterus nach und die Schmerzen hörten auf. Drei Wochen später trat ein ähnlicher Anfall mit abendlichem Erbrechen von sauren Massen auf. Der Stuhlgang diarrhöisch, der Urin sehr vermindert blutrot und starke Abmagerung.

Am 25. VI. liessen sich bei der Magenausspülung in dem Inhalte freie Salzsäure, etwas Milchsäure und reichlich Pepton nachweisen, während nach der Probemahlzeit bei mehreren Versuchen die freie Salzsäure fehlte. Da sie trotz sorgfältiger Behandlung immer schwächer wurde und das Erbrechen nicht aufhörte, wurde sie am 12. VII. in die chirurgische Klinik gebracht.

Status. Sehr abgemagerte, mittelgrosse Frau von schlaffer Muskulatur und subicterischem Kolorit mit psoriasisartigem Ekzem am Körper und Extremitäten. Retortenförmig ausgedehnter Magen, der aber kein Plätschern zeigt. Rechts vom Nabel in der Gegend des Pylorus eine strangförmige etwas knollige Verdickung, die in der Narkose deutlicher zu fühlen ist. Mit dem Aspirateur wurden Bindegewebe und Plattenepithelien in der Narbe nachgewiesen.

Operation am 13. VII. 88. Nach der Eröffnung der Bauchhöhle in der Mittellinie liess sich der ziemlich stark erweiterte Magen leicht hervorziehen, die Pylorusgegend fühlte sich derb und hart aber nicht höckerig an. Der Versuch durch Einstülpung der vorderen Magenwand in den Pförtner mit der Fingerspitze einzudringen, misslang. Die Magenwand wurde dabei etwas gequetscht. Nun wurde das Jejunum nahe der grossen Kurvatur in die hintere Magenwand durch eine $2^1/_2$ cm lange Oeffnung mit 17 Serosa- und 15 Schleimhautnähten eingenäht. Unmittelbar darauf floss Mageninhalt in den Dünndarm.

Nach der Operation, welche kaum $^3/_4$ Stunden gedauert hatte, starker Collaps. Die Patientin spricht wie schon vor der Operation kaum hörbar. Die Temp. 35,6. Puls 96. Respiration 44. Heftige Schmerzen. Kein Erbrechen. — 14. VII. Sie kann keine Nährklystiere behalten, Ernährung vom Munde aus macht Brechreiz. Temp. 34,6, abends 35. Trotz Glühwein, Cognacmixtur, Kampheräther collabiert die Kranke immer mehr. — Am 16. VII. heftiges Erbrechen, die Respiration wird schneller (30) singulär. Abends stieg die Temp. auf 40,5, das Bewusstsein war morgens schon geschwunden und am 17. VII. morgens 3 Uhr erfolgte der Tod.

Sektionsbefund. Herz klein, schlaff. Linke Lunge ziemlich adhärent in den unteren Partieen und an der Spitze; unten stark ödematös. Rechte Lunge voluminöser, mehr fleckige Beschaffenheit des Unterlappens, bei Kompression kommt trübe Masse aus den Bronchien. Dünndarm nicht kollabiert, enthält Gas und Flüssigkeit im oberen Jejunum breiige, gallig gefärbte Massen mit ziemlich reichlichem Schleim vermischt, nach unten häuft sich der Inhalt; im Colon festere Ballen; überall gallige Färbung. Beim Aufschneiden des Magens vom Duodenum her findet sich am Pylorus bedeutender Widerstand; nur eine dünne Fischbeinsonde passiert die Stenose. Die Nahtstelle ist vom Pylorus 6—7 cm entfernt, liegt genau an der grossen Kurvatur. Distanz vom Pylorus bis zu der in den Magen einmündenden Darmstelle 26 cm. Durch Sondieren mit dem Finger gelangt man vom zuführenden zum abführenden Schenkel, aber mit Passieren eines spornartigen Vorsprunges. Vom Magen aus gelangt man in beide Schenkel, leichter aber in den abführenden. Die Magenwunde zeigt 2 lippenförmige Wulste, auf deren Höhe gallig gefärbte schwärzlich nekrotische Schleimhautfetzen liegen. Lässt man Wasser durch den Oesophagus in den Magen laufen, so bläht sich dieser und es füllt sich der abführende Schenkel des Dünndarms früher als das Duodenum; erst bei stärkerem Wasserdruck füllt sich auch das letztere. An Stelle der Pylorus-Stenose findet sich kein eigentlicher Tumor, sondern flache, buchtige Schleimhautulceration, die sich etwas gegen die kleine Kurvatur hinziehen mit enormer Hypertrophie der Muskularis. Eine geschwollene Drüse an der Kurvatur sieht auf dem Durchschnitt etwas markig aus. Leber schlaff, etwas trübe, im Gewebe, besonders an der Oberfläche stecknadelkopfgrosse weisse Knötchen. Nieren schlaff, etwas Stauungserscheinungen. Die Bauchnaht ist am Magen und grossen Netz adhärent und zwar wenig vom Pylorus entfernt. Auf der vorderen Fläche des Magens ein hämorrhagischer Fleck mit leichter Suffusion der Serosa. Die entsprechende Stelle der Schleimhaut zeigt zwei parallele halbmondförmige scharfe Einkerbungen (Fingernageleindrücke von der versuchten Einstülpung herrührend). Anatomische Diagnose: Stenose des Pylorus; Bronchitis und Schluckpneumonie. Bei mikroskopischer Untersuchung zeigt sich am Pylorus starke Hyperplasie der Schleimhaut und Hypertrophie der Muskularis, kein Carcinom. Die Drüse an der kleinen Kurvatur ist nur hyperplastisch, die Knötchen in der Leber sind Gallengangsadenome.

Die klinische Diagnose lautete auf Carcinom, wurde aber durch die Sektion nicht bestätigt, da es sich bloss um ein flaches Ulcus am Pförtner mit kolossaler Hypertrophie und Stenose desselben handelte. Die Gegenwart freier Salzsäure im Erbrochenen hätte zur Vorsicht mahnen können. Bei den Probemahlzeiten wurde die Salzsäure vermisst, der fühlbare Tumor, die starke, rasch fortschreitende Cachexie, die subikterische Färbung liessen Carcinom vermuten. Der Kollaps war schon vor der Opera-

tion zu hochgradig, als dass sie noch die Kranke hätte retten können. Es wurde deshalb auch die leichtere Gastroenterostomie der Resektion vorgezogen. Peritonitis war nicht vorhanden, die Magendarmfistel erfüllte ihren Zweck vollkommen.

10. Christine Sch., 47 J., aus Heilbronn (Hausarzt Dr. Fulda) von väterlicher Seite phthisisch belastet, bekam im März 88 Appetitlosigkeit, zu der sich im Sommer Erbrechen und Verstopfung gesellte. Seit August bemerkte sie einen Knollen im Leib. Dem Erbrochenen und Stuhl soll manchmal Blut beigemengt gewesen sein. Das Körpergewicht nahm rapide ab und betrug zuletzt 68 Pfd. Hämoglobingehalt 63%, rote Blutkörperchen 3,620000. Die sehr magere und herabgekommene Frau konnte sich kaum aufrecht erhalten, zeigte in der Nabelgegend einen kleinfaustgrossen höckerigen, derben Tumor, von dem ein strangförmiger Fortsatz längs der kleinen Kurvatur nach links und oben verläuft, während unterhalb des Tumors zwei isolierte bohnengrosse Knoten fühlbar sind. Die Inguinal- und Supraclaviculardrüsen namentlich rechts vergrössert. Der Mageninhalt enthielt reichlich Peptone, wenig Milchsäure und keine freie Salzsäure.

13. II. 89. Operation nach v. Hacker, da sich der Magen leicht hervorziehen liess und zahlreiche Metastasen eine radikale Operation verboten. Das Mesocolon wurde an einer gefässarmen Stelle durchbrochen und mit einigen Nähten an der Hinterfläche des Magens befestigt, dann der Beginn des Jejunum mit 18 Schleimhaut- und 16 Serosanähten in eine $2^1/_2$ cm lange Oeffnung der hinteren Magenwand eingenäht. Schluss der medianen Bauchwunde durch 10 Knopfnähte.

Der Verlauf schien anfangs günstig zu werden, nur die extreme Schwäche erschwerte die Ernährung durch Klystiere. Auch bei Tage war sie schläfrig und konnte nicht laut sprechen. Vom 16. II. bekam sie Milch, Kaffee, Schleimsuppe und mochte sich wohl verschluckt haben. Wenigstens stieg von da allmählich die Temperatur durch das Auftreten einer rechtseitigen Pneumonie. Die Herzschwäche wurde mit Tr. Strophanti bekämpft. Vom 18. II. ab traten Incontinentia alvi et urinae auf, die Kräfte nahmen immer mehr ab, und am 25. II. mittags erfolgte der Tod.

Sektionsbefund. Beiderseits ziemlich ausgedehnte Adhäsionen der Lungen. Linker Unterlappen derb anzufühlen, im Bronchus schmieriger aspirierter Inhalt, Gewebe luftleer, kleine Heerde eitrig-jauchiger Beschaffenheit und Geruch. Rechts ähnlich wie links. Ein Wasserstrahl, der unter mässigem Druck in den Oesophagus geleitet wird, bläht vor allem die eingenähten Jejunalschlingen des absteigenden Schenkels und erst nach Anfüllung derselben das Duodenum von der Wunde aus. Vom Duodenum gelangte man nach erheblichem Widerstand mit der Nagelphal. des kleinen Fingers in das Magenlumen. Länge des Magens beträgt 17 cm,

die den Pylorus angrenzende Partie in einer Länge von 8 cm derb, markig infiltriert auf der Schleimhautseite ulceriert in einer Ausdehnung von 6,5 cm, vom Geschwürsrand 2½ cm entfernt liegt die kreisrunde, etwa 1 cm hinter der Insertion des grossen Netzes in die hintere Magenwand mündende Magendarmfistel. Der ganze Kranz der Nähte haftet fest, sieht aus wie eben erst angelegt, das Jodoformpulver liegt noch um die Nähte herum. Die Fistel ist durchgängig für den Zeigefinger, nicht aber für den Daumen. Die Nähte werden von aussen her erst sichtbar nach Lockerung der leichten fibrinösen Adhäsion um dieselben. Die Fistelstelle entspricht einem Punkt des Duodenum, der 16—18 cm unterbalb des Pylorus liegt. Milz klein atrophisch derb. Linke Niere ebenfalls derb, klein, Kapsel etwas fester adhärent, an der Oberfläche mehrfache Einziehungen. Granulation der Oberfläche und Reduktion der Rinde. R. Niere. wie die linke, nur sind die oberflächlichen Narben stärker ausgesprochen. Leber mit verdickter Serosa über den rechten Lappenrand atrophisch, etwas Pigment-Atrophie auf der Schnittfläche, sehr stark gefüllte Gallenblase. Im grossen Netz einige markige, metastat. Knoten, im übrigen keine Carcinommetastase, im ganzen Körper, keine Peritonitis, nur leichte Adhäsion der Innenfläche, der Bauchnarbe, mit dem grossen Netz. Hochgradige Abmagerung, kachektisches Aussehen.

Anat. Diagnose. Ulceriertes Carcinom des Pylorus und der kleinen Kurvatur. Gastro-Enterostomie, carcinomatöse Metastase im grossen Netz, gangränescierende Schluckpneumonie beider Unterlappen.

11. Magdalene Sch., 35 Jahre. Patientin ist stark heriditär belastet; sie erkrankte 1881 zuerst mit Erbrechen, saurem Aufstossen und Uebelkeit, nach 6 Wochen sollen diese Beschwerden wieder verschwunden gewesen sein. 1888 traten dieselben Erscheinungen wieder auf, das Erbrochene sah kaffeesatzartig aus; Stuhlgang immer normal. März 89 wird eine Geschwulst in der rechten Magengegend vom Arzt konstatiert. — Beim Eintritt in die chirurg. Klinik am 4. Mai 89 war die Kranke sehr heruntergekommen; sie wog 36,5 Kilo und hatte rechtsseitige Spitzendämpfung. Herz gesund. An der linken und rechten Halsseite einige erbsengrosse Drüsen. Bauch stark aufgetrieben; die grosse Kurvatur des Magens reichte bis 4 Querfingerbreit unter Nabelhöhe. In der Pylorusgegend 2 Querfinger unterhalb des Rippenbogens in der linken Parasternallinie beginnt ein stark gänseeigrosser, wurstförmiger Tumor und reicht fast bis zum Nabel. Die Geschwulst ist druckempfindlich und lässt sich bis zur rechten Mamillarlinie verschieben; sie ist nicht mit der Leber verwachsen, nach welcher hin ein dünner strangförmiger Fortsatz zieht. — 7. V. 89. Probemahlzeit; es ist Salzsäure im Mageninhalt, auch der Verdauungsversuch ist positiv.

Laparotomie am 9. V. 89. Medianschnitt. Ein orangegrosser Tumor nimmt die Pylorusgegend ein und greift auf die grosse Kurvatur über;

an der vorderen Magenfläche, am Duodenum und im Netz liegen Carcinomknötchen resp. carcinomatös infiltrierte Drüsen. Aus diesen Gründen wird die Gastroenterostomie nach Hacker gemacht. Typische Magendarmnaht; Fistel 2½ cm. lang. Dauer der Operation 50 Minuten; während derselben kollabierte Pat. zweimal, zwei Aetherkampherinjektionen. Während der Nachbehandlung wiederholten sich Kollapszustände und mussten mit allen Mitteln bekämpft werden. Die Wunde heilte reaktionslos, Nähte entfernt am 13. V. 89. Die Temperatur hielt sich bis zum 2. Juni zwischen 36,5 und 37,5; am 28. Mai ging sie einmal bis 35,5 herunter; am 2. und 3. Juni stieg die Temperatur bis 39,5. Der Puls schwankte zwischen 80 und 160; letztere Zahl wurde am 31. Mai erreicht. Patientin starb unter Kollaps am 3. Juni 1889.

Sektionsbefund. Der obige Befund wird bestätigt; der Pförtner ist nur für einen dünnen Katheter durchgängig, die Anastomose für den Daumen; Wasser fliesst aus dem Magen zunächst in das Duodenum, dann in das Jejunum. Ausser Carcinose beider Ovarien und des Peritoneums bestehen noch tuberkulöse käsige Herde in beiden Lungenspitzen. Ein frischer Bluterguss überdeckte die Magengegend und die Därme ziemlich ausgiebig. In der Gallenblase lagen Steine.

12. Heinrich B., 51 Jahre, Weissgerber aus Karlsruhe litt seit dem Frühjahr 1887 an Appetitmangel und Stuhlverstopfung, zu der sich bald Erbrechen und Abmagerung gesellte. Am 2. VII. 1888 trat er mit 45,5 Kilo Gewicht, subikterischem Colorit in die mediz. Klinik ein, wo eine beträchtliche Magenerweiterung und eine von der Leberdämpfung nicht abzugrenzende Resistenz in der Pförtnergegend konstatiert wurde. Salzsäurereaktion fehlt. Durch Ausspülungen des Magens, Condurango, Morphium und Cocain bessert sich sein Zustand, so dass er mit 48,2 Kilo Gewicht am 2. VIII. entlassen wurde. — Am 12. XI. 88 trat er wieder ein, da die Mattigkeit und Aufstossen wieder zugenommen hatte und diarrhöische Stühle ihn schwächten. Das Gewicht war 43,5 Kilo, die Resistenz schien etwas diffuser geworden zu sein. In der klinischen Behandlung nahm das Gewicht (30. I.) wieder bis 49,8 Kilo zu; aber auch die Schmerzen steigerten sich und unter heftigem Fieber und Schüttelfrost entwickelte sich am 16. IV. eine Pleuritis dextra, welche durch Punktion als serofibrinosa festgestellt wurde. Vom 20. IV. stand das Exsudat an der 3. Rippe und fiel allmählich bis Anfang Mai. — 4. V. 2 Stunden nach 1,0 Salol liess sich im Harn keine Salicylsäure und im Mageninhalt kein Salol mehr nachweisen. — 7. V. nach 1,0 Jodkali war in 1½ Stunden kein Jod im Urin, dagegen noch nach 4 Stunden im Magen nachzuweisen. — Am 9. V. fand sich nach mehreren Stunden das eingegossene Oel in derselben Quantität im Magen wieder. Da eine fast totale motorische Insufficienz des Magens bei fast absolutem Verschluss des Pylorus besteht, während Klystiere den wieder auf 43,5 Kilo ge-

sunkenen Patienten nur mühsam über Wasser hielten, wurde er am 14. V. in die chirurgische Klinik verbracht.

16. V. Gastroenterostomie nach v. Hacker in Chloroform-Aethernarkose. Schnitt in der Mittellinie, der Magen von dem derben, aber nicht erkrankten Leberrande überlagert. Die Serosa des Pylorus im Allgemeinen glatt, nur an der kleinen Kurvatur eine harte Stelle, von welcher derbe Stränge und bohnengrosse Lymphdrüsen im kleinen Netz und an die kleine Kurvatur sich erstrecken. Wegen des schlechten Kräftezustandes wurde auf eine Resektion verzichtet. Der stark erweiterte Magen liess sich leicht herauswälzen und das Jejunum am Abgange vom Duodenum durch einen 3 cm. langen Schnitt in die Hinterfläche des Magens einnähen, wozu im Ganzen ca. 24 Nähte in 2 Reihen verwendet wurden. Nach der Operation war der Kranke noch sehr kollabiert, erholte sich jedoch ziemlich gut. Die Bauchnähte eiterten etwas, so dass die Wundheilung etwas verzögert wurde. Indessen konnte er doch Mitte Juni das Bett verlassen und hatte bis zum 26. Juni an 14 Pfund Gewicht zugenommen. Im Juli traten wieder vermehrte Schmerzen im Leib und Rücken, Ikterus und subfebrile Temperaturen auf. Wegen Verdacht auf einen Abszess wurde am 7. Juli eine Probepunktion, aber ohne Erfolg gemacht. Die Mattigkeit nahm wieder überhand; dazu kam Stomatitis aphthosa, Decubitus, bis am 27. Juli, also 9 Wochen nach der Operation, der Tod an Entkräftung erfolgte.

Bei der Sektion war die Oeffnung zwischen Magen und Darm bequem für den Zeigefinger durchgängig, der Darm ziemlich reichlich mit Inhalt gefüllt, der Pylorus durch ein Krebsgeschwür fast ganz verschlossen. Krebsige Drüsenmetastasen befanden sich im kleinen Netz bis zur Cardia, dann zu beiden Seiten der Wirbelsäule, welche wohl die heftigen neuralgischen Rückenschmerzen verursacht haben mochten. Von Exsudat oder peritonitischen Erscheinungen war keine Spur vorhanden.

13. Friedrich F., 42 Jahre alter Taglöhner aus Handschuchsheim leidet seit Juli 1889 an Magenbeschwerden, die vorwiegend in Schmerzen im Epigastrium, Druck im Unterleib und Sodbrennen bestehen. Seit derselben Zeit musste sich Patient auch alle 2—3 Tage erbrechen; das Erbrochene war reichlich und bestand in bräunlichen, sauer riechenden Massen. Während der Beobachtung auf der inneren Klinik wurde nach Probemahlzeiten niemals Salzsäure im Magen, wohl aber Milchsäure vorgefunden. Die Kräfte des Patienten nahmen rasch ab; er bricht viel. — Am 21. IX. wird die Dilatation des Magens und am 24. IX. links vom Nabel eine höckrige gänseeigrosse Geschwulst konstatiert; am 30. IX. wird Pat. in die chirurgische Klinik transportiert, wo er am 2. X. 89 laparotomiert wird. An Stelle des Pylorus wird ein apfelgrosser, flacher, derb-skirrhöser Tumor vorgefunden; sowohl an der grossen wie kleinen Kurvatur des Magens liegen kirsch- bis mandelkerngrosse, hart infiltrierte

Drüsen. Bei diesem Befund wird, da der Magen auch mässig dilatiert ist, die Gastroenterostomie nach v. Hacker in typischer Weise angelegt und der Bauch nach üblicher Toilette zugenäht.

2. X. 89. Subjektives Wohlbefinden. Temperatur 37,5, Puls 127. — 3. X. 89. Puls 124, Temperatur 37,4. Nacht war gut, Patient hat über nichts zu klagen; er erhält Cognac, Glühwein und dreimal täglich Nährklystier. Katheterismus. — 4. X. 89. Morgens um 6 Uhr 30 Min. trat Collaps beim Patienten ein; Puls klein, frequent; die Haut kühl, Atmung verlangsamt. Temperatur morgens 4 Uhr 37,5, morgens 8 Uhr 39,1. Unter allmählicher Zunahme des Collapses während des Vormittags tritt um 10 Uhr 15 Min. der Tod ein.

Sektionsbefund. Anatom. Diagnose: Gastroenterostomie wegen Carcinoma pylori; Metastasen in der Leber und Mesenterialdrüsen. Pneumonie im rechten Unterlappen. Auf der Rückseite des Magens findet sich eine durch Nähte befestigte Dünndarmschlinge. Die Wundränder sind nicht gerötet. Lässt man Wasser vom Oesophagus aus einfliessen, so füllen sich vom Magen aus beide Schenkel der angenähten Schlinge. Eine grössere, ca. daumendicke Oeffnung führt in das untere Darmstück, der Zugang zum oberen Stück ist für den kleinen Finger durchgängig. Lose Verklebung des über die Naht hinwegziehenden Colon transversum. Pylorus kaum für die Spitze des kleinen Fingers durchgängig infolge ringförmig markiger Infiltration des Pylorusteiles.

14. August W., 38 Jahre alter Weingärtner aus Heilbronn. Stammt aus gesunder Familie. Im 15. Lebensjahre Gehirnentzündung. Die ersten Beschwerden von Seiten des Magens traten im Herbst 1887 auf; Schmerzen in der Herzgrube, saures Aufstossen und allmählich zunehmende Abmagerung. August 1889 konnte Pat. wegen allgemeiner Schwäche seine Arbeit nicht mehr versehen. Mitte November 1889 erstes Erbrechen; seitdem häufiger. Das Erbrochene sah einigemale chokoladebraun aus. Erst in letzter Zeit vor Eintritt des Pat. in die Klinik wurde der Stuhl unregelmässig (Anfang Dezember). Bei der Aufnahme erwiesen sich die Organe des Pat., welcher im allgemeinen sehr abgemagert war, als gesund bis auf einen Tumor im Bauch, welcher kleinapfelgross, derbhöckerig, rechts oberhalb des Nabels lag. Die Geschwulst änderte ihre Lage mit der Aenderung des Füllungszustandes des Magens, dessen grosse Kurvatur gefüllt 6 cm oberhalb der Symphyse zu stehen kommt. Der Magen fasst ca. 2 Liter Wasser. Gewicht des Patienten 91 Pfund. Ein am 16. XII. vor der Operation gewonnener Mageninhalt enthält mikroskopisch untersucht zahlreiche rote Butkörperchen, mosaikartige Epithelzellen.

Am 16. Dezember 1889 wird durch einen 8 cm. langen Bauchschnitt die Bauchhöhle eröffnet und ein Pylorustumor von Faustgrösse blossgelegt. Metastatische Drüsenknoten längs der kleinen Kurvatur, Knoten im grossen und im kleinen Netz liess die Ausführung der Pylorus-Resektion als un-

thunlich erscheinen und statt ihrer wurde die Gastroenterostomie nach Hacker in typischer Weise vorgenommen und ohne Schwierigkeiten zu Ende geführt. Dauer der Operation 55 Minuten.

Nach der Operation wurde Pat. etwas Glühwein und Cognac verabreicht; er klagte hauptsächlich viel Durst, infolge dessen er am 17. XII. im ganzen etwa 1 Liter Flüssigkeit per os zu sich nahm. — 18. XII. Nacht gut, keine Schmerzen. Durst und Mattigkeit. 3 Nährklystiere. 2 Tassen Emser Wasser mit Milch. Temperatur abends 38,7. — 19. XI. Nacht plötzlich starke Schmerzen und Atemnot. Nach Entfernung des Verbands besserte sich das Befinden. Zunge trocken, Puls beschleunigt. Temperatur 38,1. — 20. XII. Puls hoch, schlecht zählbar. Temperatur 38,8. — 21. XII. Puls klein, Zunge trocken; wenig Schlaf; keine Schmerzen. Nährklysmen nicht behalten. Unfreiwillige Urin- und Stuhlentleerung. Abends 9 Uhr exitus letalis.

Sektionsbefund. Lungen: Schluckpneumonie im Unterlappen und Mittellappen beider Lungen mit eitrig gangränöser Einschmelzung. Magen: Wasser vom Oesophogus aus in den Magen einlaufend, füllt zunächst den Fundus ventriculi, dann den abführenden Schenkel und dann erst den zuführenden Schenkel der Jejunalschlinge. An der grossen Kurvatur, 1 cm. hinter der Netzinsertion liegt die künstliche Oeffnung, für den Zeigefinger leicht durchgängig. Pylorus wulstig, derb infiltriert, Muskeln hypertrophisch. Schleimhaut stellenweise ulceriert. Distanz vom Pylorus bis zur künstlichen Oeffnung ca. 29 cm.

Anat. Diagnose: Carcinoma pylori mit leichter Stenose des Pylorus. Metastatische Drüsenschwellung an der kleinen Kurvatur und den Retroperitonealdrüsen.

15. Ludwig H., 42 Jahre alter Arbeiter von Rindsbach; er stammte aus einer phthisischen Familie. Die ersten Symptome einer Magenerkrankung zeigten sich im Mai 1889 mit Kopfweh, Druck im Leib und Unregelmässigkeit des Stuhlgangs, zu diesen trat im November 89 noch Erbrechen nach dem Mittagessen und scharfes Aufstossen. Ende Februar 1890 war Blut im Erbrochenen. Patient wurde am 10. Juni 1890 in die medizinische Klinik aufgenommen und von dort nach 8tägiger Beobachtung mit der Diagnose Pylorus-Tumor in die chirurgische Klinik transferiert. Der Patient war abgemagert, aber seine Brust- und Bauchorgane bis auf den weiter unten beschriebenen Befund ohne pathologische Veränderung. Rechts oben über dem Nabel ist ein kugliger Tumor zu fühlen, der sich von der Mittellinie nach aussen bis zur Parasternallinie erstreckt, nach unten bis zur Nabelhöhe reicht, nach oben von der Leber nicht abzugrenzen ist. Der Tumor ist eigross, mit der längeren Axe horizontal gestellt, etwas höckrig, von harter Konsistenz; er macht die Respirationsbewegungen mit, ist aber wenig verschieblich. Während der klinischen Beobachtungszeit erbrach Pat. mehreremale bräunlich gefärbte,

mit Speiseresten vermengte Flüssigkeit. Im Magen sind deutlich und leicht Plätschergeräusche zu erzeugen; seine untere Grenze bei Aufblähung reicht 2—3 fingerbreit unter den Nabel.

Am 23. Juni 1890 wurde die Laparotomie gemacht. Das Carcinom geht vom Pylorus aus, ist an dem Ligamentum hepato-duodenale etwas fixiert und sendet einen Fortsatz nach hinten gegen den Pankreas; ausserdem bestehen Drüsenschwellungen an der grossen und kleinen Kurvatur. Da der Magen ziemlich stark ektatisch war, wurde zur Gastroenterostomie nach v. Hacker geschritten. Das Jejunum wurde 4 cm. lang an die hintere Magenwand angenäht, ebenso lang etwa war die entsprechende Magen- und Duodenalöffnung. Nach der Magen-Duodenalnaht wurde der von rechts nach links führende Schenkel des Duodenums durch zwei Nähte am Magen und etwas Netz mit einer Naht fixiert. Schluss der Bauchwunde.

23. VI. Dreimal erbrochen, wenig schleimige, bierbraun gefärbte Flüssigkeit. Stuhlzäpfchen (Morphium), Eispillen. Zunge feucht, Puls regelmässig. Die Behandlung der nächsten Tage bestand in Darreichung von Opiaten, Eispillen und Eisbeutel, Glyzerin, Salicyl und Nährklystieren. Patient schlief teilweise gut, hatte ziemlich wenig Schmerzen, gar kein Fieber. — 30. VI. Nahm Pat. zuerst etwas Emser Wasser mit Milch. — 4. VII. Wein, Weinsuppe, Kaffee, Emser Wasser mit Milch, Haché. — Vom 7. VII. ab bekam Pat. auch etwas festere Nahrung per os und vertrug sie gut. Der Stuhl war seither geregelt durch entsprechende Behandlung mit Klystieren, ging aber auch spontan ab und war stets ziemlich reichlich. — 15. VII. steht Pat. zum erstenmal mit Bandagen auf. — 17. VII. Zweimal galliges Erbrechen und viel Aufstossen. Abends Besserung, Stuhlgang. — Im Lauf der nächsten Tage erholt sich Pat. und wird am 27. VII. 90 nach Hause entlassen.

16. Margarethe L., 51 Jahr alte Gastwirtsfrau aus Neunkirchen. Den Anfang des Leidens legt Patientin in das Jahr 88, wo sie Aufstossen, schlechten Geschmack im Mund und Erbrechen bekam; sie erbrach alle 8—10 Tage einige Stunden nach dem Genuss schwerer Speisen, Blut soll nie im Erbrochenen gewesen sein. Seit Anfang September 90 bemerkte sie eine hühnereigrosse Geschwulst im Epigastrium.

Der Aufnahmebefund konstatiert bei sonst ziemlich gesunden Verhältnissen des Körpers (geschwundener Panniculus und etwas subikterische Färbung der Haut und ein sehr schwaches systolisches Geräusch an der Mitralklappe) ein Uebergreifen der Leberdämpfung über den Rippenbogen und in die mittlere epigastrische Grube, welche sie ganz ausfüllt. Bei Palpation fühlt die untersuchende Hand einen derben, hühnereigrossen höckrigen Tumor, der unregelmässig begrenzt ist und schwer verschieblich ist. Bei Aufblähung des Magens durch Kohlensäure rückt

der Tumor nach rechts über den Nabel und kommt anscheinend näher an die Bauchdecken zu liegen.

Nach eingenommener Probe-Mahlzeit ergab die Untersuchung vollkommene Abwesenheit von Salzsäure, dagegen Spuren von Milchsäure. Am 1. Oktober 90 wurde die Laparotomie ausgeführt. Ein birnförmiger grosser Pylorustumor kommt zum Vorschein, welcher sich über die kleine Kurvatur bis zur Cardia fortsetzte; auch im kleinen und grossen Netz sind mehrere carcinomatöse Lymphdrüsen fühlbar; dieser Verhältnisse halber wird die Gastro-Enterostomie nach v. Hacker ausgeführt; die Kommunikationsöffnung war ca. 4 cm lang. Dauer der Operation 1 Stunde 3 Minuten.

Die Nachbehandlung verlief ohne Störung, bis auf etwas Husten, welcher sich aber nach kurzer Zeit verlor; ausserdem hatte Pat. immer viel Durst. — 8. X. 90 wird die Hälfte der Nähte entfernt; die übrigen am 11. X. — 22. X. Zum erstenmal etwas ausser Bett. — Seit 16. X. 90. Fein geschnittenes Fleisch. — Patientin erholt sich und wird am 29. X. 90 in gutem Befinden nach Hause mit Bandagen entlassen.

Am 14. März 91 trat zu Hause der Tod ein, nachdem nur kurze Zeit nach der Operation eine Rekonvalescenz eingetreten war, welche wesentlich durch die Krankheit ihres Mannes, welcher in demselben Monate an Schwindsucht starb, erschwert wurde.

17. Karl St., 49 J., aus Karlsruhe. Pat. hatte mit 20 Jahren einen akuten Magenkatarrh, welcher chronisch wurde; er ist seitdem magenleidend, d. h. schlaflose Nächte, Appetitlosigkeit und Druck im Magen, saures Aufstossen und zeitweise auch Erbrechen traten auf. Obstipationen. Magenausspülungen wurden mit Erfolg im Jahr 82 angewandt; Pat. blieb bis 88 beschwerdefrei. Bis Februar 90 traten zeitweise wieder Magenbeschwerden ein, welche nach einigen Wochen unter der Behandlung der Magenpumpe wieder verschwanden; seit Febr. 90 gingen die Magenschmerzen nicht wieder vollständig zurück, Durchfälle und Obstipationen. Abmagerung und Schwäche nahmen zu. Am 13. Sept. 90 erbrach Patient etwa eine halbe Tasse Blut, ebenso am Tage darauf. Gewichtsabnahme von Mai bis November 90 ca. 20 Pfd. (124 Pfd.).

Der Befund vom 15. Nov. 90 ergibt eine Magenerweiterung (Füllung des Magens mit 3 Liter Wasser, der Magenfundus steht dann 7 cm unterhalb des Nabels). Der Magensaft 6 Stunden nach der Mahlzeit enthält 3% Salzsäure. Ein Tumor ist nicht zu fühlen. — Am 17. Nov. 90 wird die Hacker'sche Gastro-Enterostomie vorgenommen und in typischer Weise vollendet. Der Pylorus war vollkommen unter der Leber fixiert.

Die während der Nachbehandlung durch Nährklystiere vollzogene Ernährung dauerte ausschliesslich bis 25. Nov., von wo ab Pat. flüssige Nahrung per os zu sich nimmt. Die Schmerzen sind im allgemeinen gering, die Bauchdeckennähte wurden am 24. Nov. entfernt, die Wunde

war reaktionslos geheilt. — 29. Nov. 90. Mittags ¼ Haché gegessen und und 1½ Stunden nachher ziemlich empfindlichen Druck im Magen gespürt, welcher eine halbe Stunde dauerte; dabei wurde Pat. sehr heiss, und es erfolgte starker Schweissausbruch. Seitdem gehts wieder gut. — 1. XII. 90. Mittags Brieschen gut vertragen. Wohlbefinden. — 2. XII. 90, Pat. hat Appetit. Reichlicher Stuhl abgegangen. — 7. XII. 90. Pat. steht auf. Von jetzt ab nur per os ernährt.

Bis zum 14. Dez. 90 blieb Pat. unter klinischer Beobachtung. Sein Allgemeinbefinden bessert sich, er äusserte öfters Hunger und Appetit, schläft gut und hat bei seiner Entlassung am 14. XII. 90 um 6 Pfund zugenommen. Pat. fühlt sich sehr wohl und sieht gut aus.

Am 21. Jan. 91 stellt sich Pat. wieder vor; er sieht blühend aus, setzt Fett an, hat normalen und regelmässigen Stuhl, guten Appetit. Die Ernährung besteht in leicht verdaulicher, wesentlich breiiger Kost. Gewichtszunahme 26 Pfund.

Am 15. Juli 92 zeigte er ein Körpergewicht von 152 Pfd. Gesichtsfarbe frisch, Fettpolster gut entwickelt, Bauchnarbe glatt. Er hat keine Magenschmerzen, kein Erbrechen mehr. Nur in der rechten Inguinalgegend eine dumpfe Empfindung ohne bestimmten Grund. Stuhlgang regelmässig ohne Nachhilfe. Salat, fette Speisen machen Sodbrennen, Speck wird dagegen gut vertragen. Der tympanitische Magenschall erreicht oben den Nabel. Schnappende oder sonstige Plätschergeräusche sind nicht nachweisbar. Gesamtzunahme des Körpergewichtes 43 Pfd. Die Magendilatation ist ganz zurückgegangen!

18. Herr Robert T., 47 Jahr alt. Pat. leidet seit mehreren Jahren an Sodbrennen und Rückenschmerzen, bekam nach einer Influenza im Dez. 89 heftiges Drücken und Bohren im Magen, Gefühl von Heisshunger und nach jeder Mahlzeit ein unbehagliches Gefühl im Magen; übrigens auch unregelmässigen Stuhlgang. Diese Leiden steigerten sich trotz ärztlicher Hilfe und Badekuren. Pat. wurde mager (seit Sommer 90 von 175 auf 112 Pfd.). Die Nahrungsaufnahme rief die unangenehmsten Empfindungen hervor, der Stuhl wurde spärlicher etc.

Am 16. Jan. 92 wurde bei dem sonst gesunden Körper des Patienten zwischen Processus ensiformis und Nabel im Bauch ein Tumor konstatiert, der nach allen Seiten abgrenzbar 8 cm lang und 5 cm breit, derbhöckerig sich nach allen Richtungen hin bewegen lässt; die Geschwulst macht die Atembewegungen und die Magenbewegungen mit. Der Magen ist dilatiert, und fasst ca. 2 Liter Spülflüssigkeit; er enthält nach einer Probe-Mahlzeit nach 2 Stunden keine freie Salzsäure, Verdauungsversuch bleibt auch bei HClzusatz negativ.

Am 2. II. 91 wird die Laparotomie ausgeführt und das skirrhöse Carcinom des Pylorus von 10 cm Länge freigelegt; ein derber Strang zog sich vom Pylorus entlang der kleinen Kurvatur zur Cardia. Die Resek-

tion des Tumors erschien nutzlos und bei der bestehenden Dilatation des Magens wurde die v. Hacker'sche Methode der Gastro-Enterostomie angewandt und der Bauch nach üblicher Waschung der Därme etc. zugenäht. — 3. II. Pat. überstand die Operation sehr gut. Puls kräftig und regelmässig. Temperatur normal. Täglich 2 Nährklystiere von Pepton, Milch und Bouillon und 2 Wein-Wasserklystiere.

19. Das Allgemeinbefinden während der Nachbehandlung blieb fortwährend gut, die Nährklystiere wurden gut vertragen; die Bauchwunde verheilte per primam. Am 17. II. hören die Nährklystiere auf und die Ernährung findet per os statt. — Bis 22. II. 91 hat Pat. 5½ Pfund zugenommen. — Am 27. II. entlassen.

19. Bertha M., 34 Jahre alt, Schiffersfrau von Ludwigshafen. Pat. leidet seit Febr. 90 an häufigem, fast regelmässigem Erbrechen nach allen Mahlzeiten; das Erbrochene besteht aus den etwas verdauten Speisen und schmeckt stark sauer; ferner wird Pat. sehr von saurem Aufstossen belästigt; Appetit herabgesetzt, Anfälle von Heisshunger, Abmagerung.

Bei der Aufnahme wird an dem sonst gesunden aber mageren Körper der Magen dilatiert gefunden, so dass die Curvatura maior schon ohne Aufblähung des Magens nur nach einem kleinen Frühstück 4 Querfinger unter dem Nabel steht. Ausserdem ist rechts vom Nabel in der Gegend des Pylorus eine kleine apfelgrosse, derbe Geschwulst zu fühlen, 7½ cm lang 6 cm breit (in der Luftlinie); die Geschwulst ist verschieblich, lehnt sich an die untere Lebergrenze in der Gegend der Gallenblase an, von welch' letzterer sie aber durch eine daumenbreite Furche getrennt ist. Der Tumor teilt die Bewegungen der Lungen und des Magens. — Am 8. IX. 91 wird Patientin laparotomiert und oberhalb des Pylorus am Magen ein halbapfelgrosser Tumor freigelegt. Längs der grossen und kleinen Kurvatur schreitet die Infiltration strangförmig fort, die Netzdrüsen sind ebenfalls hart geschwollen. Aus diesem Grunde wird die Gastro-Enterostomie nach v. Hacker ausgeführt und typisch vollendet.

Das Befinden der Pat. während der Nachbehandlung war im allgemeinen gut; die Ernährung durch Klystiere mit entsprechenden Nährmitteln wurde gut vertragen. — Am 15. IX. 91 bekommt Pat. die erste Nahrung per os. — Seit 17. IX. stellt sich tägliches öfteres Erbrechen ohne vorherige Uebelkeit ein; die Zunge ist belegt. Temperatur jedoch normal. — Am 23. IX. wird beim Verbandwechsel die letzte Naht entfernt. Die Bauchwunde ist glatt geheilt. Patientin steht etwas auf. Trotz sorgfältigster Beobachtung und Ueberwachung der Diät, ist das Erbrechen nicht zum Stillstand zu bringen. Die Erholung der Patientin geht nicht entsprechend vorwärts. — 18. X. Pat. bleibt matt und kann kaum gehen.

Am 19. X. wird Pat. auf Wunsch der Angehörigen nach Hause entlassen; sie starb am 20. X. 91 zu Hause.

20. Wilhelm R., 49 Jahre alter Steiger aus Schwalbach. Familienanamnese ohne Belang. Vor 14 Jahren (1877) bekam Pat. Magendruck und Schmerzen, häufiges Aufstossen, Stuhlverstopfung, Appetitlosigkeit. Magenausspülungen, Karlsbader Salz und Diätvorschriften blieben erfolglos; der krankhafte Zustand dauerte fort und verschlimmerte sich soweit, dass 88 Erbrechen und in grossen Zwischenräumen blutiger Stuhl eintrat. Eine Brunnenkur in Wiesbaden, Eisenpillen und Salzsäure besserten die Beschwerden des Patienten.

89 machte Pat. einen Typhus durch. Nach dem Typhus 5 Wochen lang Leube'sche Magenkur, nach welcher sich Pat. wieder vollständig hergestellt fühlte. September 90 traten Schmerzen im Unterleib ein; Gewichtsabnahme, Erbrechen und blutiger Stuhl. Nach einer Magenausspülung stellte sich eine heftige Blutung ein und soll ½ Eimer mit hellrotem Blut gefüllt haben. Dieselbe Menge Blutes wurde im Juni 91 durch eine Magenausspülung zu Tage gefördert. Ausserordentliche Schwäche, Diarrhoen und Appetitlosigkeit hielten an bis zur Aufnahme des Pat. in der chirurg. Klinik.

Der Befund stellte ausser der allgemeinen Körperschwäche, Körpergewicht 87 Pfd. und Spitzenaffektion der rechten und linken Lunge, eine druckempfindliche Stelle am linken Rippenbogen fest; Plätschergeräusche im Bauch. Der Magen hält 2 Liter Wasser, die Magendämpfung bei gefülltem Magen nach unten convex, ruht bis zur Mitte zwischen Nabel und Symphyse. Probefrühstück ergibt Salzsäure im Magen. Die Verdauungskraft des Magensaftes (7,0 gr) löst eine Eiweissscheibe von 0,5 cm Durchmesser bei einer Temp. von 34° C. in 12 Stunden auf.

Am 24. Sept. 91 wurde die Laparotomie vorgenommen und am Magen bei normalem Pylorus und Duodenum an der Hinterwand oberhalb des Pylorus eine enteneigrosse Härte konstatiert, welche offenbar mit dem Pankreas verwachsen, das Magenlumen durch Einziehung der grossen Kurvatur verengte. Fundus stark erweitert, wird leicht vorgezogen mit Netz und Colon nach oben geschlagen. Das Anfangsstück des Jejunum durch das Mesocolon an die Hinterfläche des Magenfundus in Länge von 4,5 cm mit Czerny'scher Naht angeheftet und in Anastomose gebracht. Die Bauchhöhle war durch Jodoformcompressen geschützt. Bauchschluss.

24. IX. Mittags Puls 96 kräftig, regelmässig. Rotwein-Cognac-Einläufe, Opii gtt. 10. — 25. IX. Wenig Schlaf; zeitweises Aufstossen, kein Brechreiz. Nährklystiere, Fleischpepton und Milch. Op. gtt. 12. — 21. IX. Schlaf in der Nacht. Erleichterung im Allgemeinbefinden. — 28. IX. Cognac mit Wasser, Beeftea und kalter Thee per os. Nährklystiere; keine Schmerzen; Aufstossen. — 1. X. Reichliche spontane Stuhlentleerung. — 4. X. Wunde glatt geheilt; Entfernung der Nähte. Reichlichere Ernährung per os. Niemals Fieber.

Am 30. X. wird Pat. entlassen, er hatte täglich spontanen Stuhl; das Aussehen war noch schlecht, Gewicht um 1 Pfd. zugenommen. All-

gemeine Schwäche besteht noch. — Brief am 31. XII. 91. Gewicht Ende Oktober 92 Pfd. Ende Nov. 107 Pfd. Ende Dezbr. 117 Pfd. Brief am 31. I. 92. Gewicht Ende Januar 119 Pfd. Brief am 9. VI. 92. Gewicht Ende Juni 92 132 Pfd. — Am 1. IV 92 nahm Pat. seinen Beruf wieder auf, er klagt noch über Schmerzen in den Gelenken; kann aber alle Speisen vertragen (selbst Erbsen, Linsen, Bohnen), Verdauung ist gut, Stuhlgang täglich; Allgemeinbefinden gut, relativ ausgezeichnet.

Wohl nach keiner Operation ist es so schwer zu sagen, welche Fälle man als genesen ansehen soll, wie nach der Gastroenterostomie, da wir dieselbe fast immer wegen unheilbaren Krebsleidens ausführen und die Kranken auch im günstigen Falle einige Monate nach der Operation sterben. So passierte es N. Senn, dem verdienstvollen Chirurgen in Chicago, dass er in seiner jüngsten Publikation (The surgical treatment of Pyloric stenosis. Medical Record Nov. 7 and 14, 1891) 13 Fälle von Gastroenterostomie mitteilt und davon 8 als genesen bezeichnet, obgleich 4 von denselben am 5., 9., 12. und 18. Tage an Exhaustion, Hämorrhagie (Sektion wurde nicht gemacht), Pneumonie und Marasmus zu Grunde gingen. Das geht denn doch zu weit, und beim besten Willen müssen wir eine Mortalität mit 69,23 % feststellen, deshalb, weil er sonst leicht geneigt sein dürfte, seine Erfolge zu Gunsten der Methode mit entkalkten Knochenringen zu verwerten. Doch davon später. Wir glauben, dass man bloss diejenigen Kranken als genesen bezeichnen kann, bei denen der Wundheilungsprozess beendet und wenigstens einige Tage normale Ernährung möglich gewesen ist.

Dieses vorausgeschickt, sind von unseren 20 Fällen 12 genesen und 8 gestorben. (40% Mortalität.) Von diesen 20 Operationen wurden in den Jahren 1885—88 7 mit 4 Todesfällen, in den Jahren 1889—91 13 mit 4 Todesfällen ausgeführt. Wenn man so kleinen Ziffern trauen darf, so scheint sich an unserer Klinik die Indikation zur Operation etwas vermehrt und das Heilresultat etwas gebessert zu haben. Im Jahre 1890 und 1891 sind 6 Fälle hintereinander genesen. Es befanden sich unter den Operierten 7 Frauen und 13 Männer. Das Alter schwankte zwischen 28 und 57 Jahren und betrug im Durchschnitt 41,5 Jahre.

Die Indikation gaben die Erscheinungen der Pylorusstenose, welche seit 3 Monaten bis zu 14 Jahren sich schon gezeigt hatten. Fünfmal wurde die Dauer des Leidens auf 2 Jahre, zweimal auf 4, einmal auf 3 Jahre taxiert. Einmal wurden die Anfänge sogar auf 20 Jahre zurückgeführt. In diesem Falle bestand das Leiden ebenso

wie in zwei anderen Fällen von langer Dauer in Magengeschwüren mit narbiger Verengerung des Pförtners. In allen 17 anderen handelte es sich aber um Carcinome. Die lange Dauer der Krankheit ist wohl bloss so zu verstehen, dass der Krebs zu einem alten Geschwüre oder Magenkatarrh sich hinzugesellt hat.

Die Erscheinungen des Pförtnerschlusses waren Magenschmerzen, Gefühl von Völle, Uebelkeiten, namentlich nach dem Essen, Erbrechen, Stuhlverhaltung, in seltenen Fällen bei Gegenwart von blutenden, jauchenden Geschwüren abwechselnd mit Diarrhöen, verminderte Diurese, starke Abmagerung, welche freilich durch zweckmässig gewählte Diät, Auswaschung des Magens, Nährklystiere temporär gebessert werden kann. Endlich die Erscheinungen der langen Zurückhaltung der Nahrung im Magen. Auf die genaue physikalisch-chemische Untersuchung wurde das grösste Gewicht gelegt. Die Magengrenzen wurden zunächst palpatorisch und percutorisch möglichst genau bestimmt. Der Unterschied der Percussion im Stehen und Liegen gibt namentlich in der Sprechstunde oft schon einen bedeutsamen Fingerzeig, ob eine erhebliche Dilatation besteht, indem bei gefülltem Magen im Stehen die grosse Curvatur als nach abwärts convexe Dämpfung sich deutlich abgrenzt und im Liegen tympanitischem Schalle Platz macht. Entweder nach einer Probemahlzeit oder am Morgen wurde der Mageninhalt ausgepumpt, auf vorhandene Speisereste untersucht und chemisch geprüft. Die van den Velden'sche Prüfung auf freie Salzsäure hat uns ausserordentlich wertvolle Resultate gegeben. Unter 15 Fällen, bei denen mir die Aufzeichnungen vorliegen, war dreimal die Salzsäure reichlich vorhanden und jedesmal handelte es sich um einfache Geschwürsbildungen mit Narbenverengerung des Pförtners. Bei 12 Carcinomen war bloss einmal Verdacht auf freie Salzsäure vorhanden. Da es aber der erste Fall war und die verschiedenen Methoden der Bestimmung, welche sämtlich durchprobiert werden müssen, noch nicht ausgebildet und geübt waren, möchte ich darauf kein grosses Gewicht legen. Im allgemeinen hat sich uns die Salzsäurebestimmung als ein sehr wertvolles Mittel zur Diagnose bewährt. Nur bei den essentiellen Hypertrophien des Pylorus scheint, wie oben bei den Resektionen bemerkt wurde, die Salzsäure regelmässig zu fehlen. Dass das Symptom unfehlbar ist, wird billigerweise Niemand erwarten.

Das Volumen des Magens wurde bei verschiedener Füllung perkutorisch und palpatorisch festgestellt, die Menge der Füllungs-

flüssigkeit bestimmt und die Verschiebung des allenfalls fühlbaren Tumors bei Aufblähung des Magens mit Gas oder Flüssigkeit und dann wieder im leeren Zustande beobachtet. Trotz hochgradiger Stenose des Pylorus kann dennoch manchmal die Dilatation des Magens ausbleiben. Ein charakteristisches Beispiel ist Fall Nr. 5. Es handelt sich offenbar um eine kleinzellige, alveoläre, krebsige Infiltration, welche in der Submucosa und Subserosa ähnlich wie beim Carcinoma lenticulare der Mamma schrumpfend weiter wächst und die Dehnbarkeit des Magens beeinträchtigt. Manchmal kann auch eine kompensatorische Hypertrophie der Muscularis der Ueberdehnung lange Zeit Widerstand leisten. Andererseits finden sich unter unseren Probeincisionen Fälle von Erweiterung des Magens und Pyloruskrebs, ohne dass die Erscheinungen der Stenose in den Vordergrund getreten wären: Der Appetit, die Verdauung genügend, Stuhlgang in Ordnung. In diesen Fällen halte ich auch die Gastroenterostomie nicht für angezeigt, und wenn nach der Eröffnung der Bauchhöhle der Krebs zu einer radikalen Exstirpation nicht mehr geeignet ist, ist es wohl am besten, wieder die Bauchhöhle zu schliessen. Da uns die Pylorektomie fast dieselben Heilresultate (43 %) ergeben hat, als die Magendarmfistelbildung, da sie aber offenbar mehr zur Verlängerung der Lebensdauer beiträgt, so ist es selbstverständlich, dass wir der ersteren den Vorzug geben, solange sie ausführbar ist. Das hängt aber wesentlich davon ab, ob der Pylorustumor sich ohne allzugrosse Mühe und Lösung von Adhäsionen (namentlich am Pancreas) aus der Bauchhöhle hervorheben lässt und ob er noch lokalisiert ist, d. h. ob noch keine Metastasen vorhanden sind.

Für eine palliative Operation, wie sie die Magendarmfistelbildung wegen Krebs einmal ist, ist die Mortalität von 40 % entschieden zu gross, und wenn es nicht gelingt, dieselbe herabzudrücken, könnte man Denjenigen nicht ganz unrecht geben, welche ihre Berechtigung ganz bestreiten. Wir glauben aber, dass sich die Mortalität erheblich vermindern lassen wird, und die von Lücke erzielten glänzenden Resultate, ebenso unsere letzten sechs Fälle, welche hintereinander genesen sind, lassen daran nicht zweifeln. Prüfen wir zunächst die Todesursachen.

Es starben zwei Fälle (1 und 2 am 2. und 5. Tage) an septischer Peritonitis, vier (Nr. 4, 9, 13 und 14 am 1., 4., 2. und 5. Tage) an Collaps. Bei 9, 13 und 14 war vielleicht eine beginnende Schluckpneumonie beteiligt. Zweimal (Nr. 6 am 6. und 10 am 12.

Tage) war Schluckpneumonie die Todesursache. Dass die septische Peritonitis zwar bei den ersten Operationen vorkam und später nicht mehr, ist interessant.

Wir lernten offenbar dieses Unglück vermeiden, weil der Magen besser ausgewaschen und mit Salicylwasser oder Borwasser gespült, weil die Umgebung des Operationsfeldes besser durch aseptische Gaze oder Jodoformkompressen geschützt wurde. Vielleicht benützten wir früher zu ausschliesslich Schwämme zum Tupfen der Wundränder. Gerade für Magen- und Darmoperationen dürften die Schwämme, trotz ihrer Vorzüge und trotzdem ihre Desinfektion für praktische Zwecke offenbar ausreicht, möglichst zu vermeiden sein. Es passiert zu leicht, dass ein Schwamm zum Abtupfen von Darminhalt benutzt und dann nach ungenügender Reinigung abermals mit dem Peritoneum in Berührung gebracht wird, so dass er es inficiert. Wir haben deshalb die Schwämme seit Oktober 1891 für die Laporatomieen ganz durch aseptische Tupfer ersetzt.

Die Hälfte der Fälle sind an Collaps gestorben und selbst die Schluckpneumonieen gehören in die Reihe, wo die Patienten mit zu geringer Widerstandsfähigkeit zur Operation kamen. Wenn die Kranken schon zu schwach sind, um Nährklystiere zu halten, muss man sie vom Munde aus ernähren. Am besten heilen aber die Magenoperationen, bei welchen man die Magenernährung durch die ersten 8 Tage ganz durch Klystier ersetzen kann. Obgleich Erbrechen nach der Gastroenterostomie selten vorkommt, so stellt es sich doch ein, sobald man bei sehr geschwächten Individuen grosse Flüssigkeitsmengen in den Magen bringt.

Daraus folgt die dringende Mahnung, dass man mit der Operation nicht so lange wartet, bis der Kräftezustand auf eine vita minima gesunken ist. Wenn die Leute kaum mehr stehen können, wenn sie keine Klystiere mehr halten können, wenn schon Hypostasen und Oedeme (die übrigens ebenso wie Ascites bei Pylorusstenosen wegen mangelhafter Flüssigkeitsaufnahme sehr selten sind), wenn kaum fühlbarer beschleunigter Puls besteht, soll man nicht mehr operieren. Die Patienten müssen noch im Stande sein, es nach der Operation 8 Tage ohne Nahrung mit Nährklystieren auszuhalten. Ich glaube, dass wir bei Beobachtung dieser Regel die Mortalität der Operation auf ein Minimum herabdrücken können und dass Lücke seine glänzenden Erfolge wesentlich dem Umstande zu verdanken hatte, dass seine Kranken noch nicht in extremis waren.

Bloss einen Fall muss ich der Technik zur Last legen. Bei Nr. 6 erwies die Sektion, dass der Mageninhalt leichter in die zuführende Schlinge des Jejunum drang und durch den Pylorus in den Magen zurückströmte. Dieser Circulus vitiosus, welcher das tötliche Erbrechen verursachte, beruht auf einem technischen Fehler. Bekanntlich bemühte man sich anfangs, die zuführenden Darmschenkel durch Faltung oder Catgut-Ligatur zu verengen, ist aber davon abgekommen, seitdem Lücke (Rockwitz) gezeigt hat, dass eine halbe Achsendrehung der einzunähenden Darmschlinge allein genügt, um in der Regel den Abfluss in der gewünschten Richtung zu erzielen. Bei der von uns geübten Methode, den Dünndarm an der Plica duodenojejunalis aufzufinden und an die Magenwand von links nach rechts heranzuziehen, ergibt sich dieses Resultat von selbst und macht auch das von Jaboulay und Braun kürzlich empfohlene Auskunftsmittel der Jejuno-Duodenostomie überflüssig (Arch. provinc. de Chirurgie Nr. 1 und Chirurgenkongress 1892). Nach den Wölfler'schen Angaben haben wir von dem 2. Falle an das Jejunum in folgender Weise stets rasch gefunden. (Vgl. die Mitteilung an der Heidelberger Naturforscherversammlung, Deutsche mediz. Wochenschrift Nr. 45, 1889.) Nachdem die Bauchhöhle eröffnet ist, wird das Colon transversum mit dem Magen in die Höhe geschlagen, die Dünndärme vom Assistenten nach abwärts gedrängt. Dicht am Mesocolon transversum greift man in den Winkel, welchen dasselbe links von der Wirbelsäule mit dieser bildet, und ergreift die in der Tiefe liegende Dünndarmschlinge. Das ist fast immer sofort der Anfangsteil des Jejunum, welcher an seiner Fixierung am proximalen Ende leicht zu erkennen ist, Nun kann man sofort zu der Ausführung der Operation nach v. Hacker's Methode schreiten: Der Assistent drängt mit beiden Daumen die hintere Magenwand gegen das Mesocolon vor, während seine Fingerspitzen das Colon transversum zurückhalten. Das Mesocolon wird an einer gefässlosen Stelle durchschnitten und die Oeffnung auf 5 cm Durchmesser erweitert. Nun schlägt man das Jejunum von links nach rechts herüber und befestigt seine Convexität in der Längsaxe des Darms mit einer fortlaufenden Naht an die Hinterfläche des Magens parallel seiner Längsaxe. Parallel dieser Naht werden die beiden Därme 4 cm lang incidiert und sofort die hinteren Schleimhautsäume durch eine Reihe innerer Knopfnähte genau vereinigt und die Fäden kurz geschnitten.

Nun legt man am besten zuerst die mittelste Knopfnaht der vorderen Schleimhautnahtreihe an, um mittels derselben, die vordere Wundlefze von der hinteren etwas abziehen zu können; dann näht man nach rechts und links, bis die Oeffnungen durch die erste vordere Nahtreihe vereinigt sind. Diese Schleimhautnähte werden möglichst genau im Schleimhautrande eingestochen uud fassen noch ca. 2 mm von der Serosa mit. Für den ganzen Umfang der etwa 4 cm langen Oeffnung braucht man 16—20 Knopfnähte.

Nachdem auch die vorderen Knopfnähte kurz geschnitten sind, legt man noch eine vordere Reihe Serosanähte entweder fortlaufend oder in Knopfnähten an. Einige Hilfsnähte namentlich an den Winkeln verstärken die Naht und befestigen zugleich die Ränder der Oeffnung im Mesocolon. Die Operation lässt sich bequem in einer Stunde ausführen.

Wenn die Därme zurückgebracht sind, liegen sie in ganz natürlicher Lage, nur dass der angenähte Jejunalteil von seinem Abgange am Duodenum von links nach rechts herübergeschlagen ist und deshalb die Peristaltik des Magens sich direkt in die Peristaltik des abführenden Schenkels fortsetzt. Diese natürliche Stellung der Eingeweide war der Grund, dass wir, wenn immer möglich, die v. Hacker'sche Modifikation der ursprünglichen Wölfler-schen Angabe, den Dünndarm in die vordere Magenwand einzupflanzen, vorgezogen haben. Wenn der Magen erweitert ist und keine pathologischen Verwachsungen des Fundus darbietet, ist die v. Hacker'sche Operation ebenso leicht auszuführen, wie die Wölfler'sche. Darauf, dass von 6 Wölfler'schen Operationen uns 4 und von 14 v. Hacker'schen ebenfalls bloss 4 gestorben sind, möchten wir kein grosses Gewicht legen, da naturgemäss die schlimmen Fälle nach der Wölfler'schen Methode operiert wörden sind und dieselben auch noch in unsere Lehrzeit fielen. Bekanntlich hat ja Lücke gerade mit der Wölfler'schen Methode ausgezeichnete Erfolge erzielt.

Zum Schlusse möchten wir noch darauf hinweisen, dass die doppelreihige Darmnaht mit Seide in allen Fällen die Probe bestanden hat, dass auch bei starkem Wasserdruck im Cadaver kein Lecken zu beobachten war und dass auch erhebliche Randnekrosen nicht vorgekommen sind.

Seit lange waren wir begierig, zu sehen, wie sich die von Senn u. A. experimentell studierte Methode, die Enteroanastomose durch decalcinierte Knochen (Catgut oder Gummiringe) rascher zu

bewerkstelligen, am Menschen bewähren werde. Wir hatten keinen Grund von unserer bewährten Methode abzugehen, und die oben mitgeteilten Erfahrungen von Senn geben uns Recht. Auf die grosse Mortalität wollen wir kein grosses Gewicht legen, da Senn offenbar recht schlechte Fälle zur Operation bekommen hat. Allein bei Verwendung trockener Platten bekam er Decubitus und sah sich genötigt, zunächst die Schleimhaut mit der Serosa lippenförmig zu umsäumen und dann noch eine fortlaufende Serosanaht hinzuzufügen. Trotzdem beobachtete er in seinem 5. Falle Perforationsperitonitis. Da in seinem 8. Falle die feuchten Beinplatten schon 40 Stunden nach der Operation erbrochen wurden, ist es schwer zu glauben, dass diese Modifikation seines Verfahrens eine grössere Sicherheit gewähren wird. Die Plattenmethode ist also unsicher und, wenn sie gut und schnell ausgeführt werden soll, erfordert sie mehr Uebung von Seiten des Operateurs und Assistenten als die zweireihige Darmnaht. Es soll uns herzlich freuen, wenn eine bessere und einfachere Methode der Darmnaht, als die zweireihige erfunden wird, aber dieselbe ist einfach und gut, und wie wir an anderem Orte betont haben, kommt es jetzt weniger darauf an, neue Methoden zu erfinden, als die individuelle Technik des Operateurs in der Ausführung der Darmnaht durch fleissige Uebung am Cadaver und am lebenden Tiere möglichst sorgfältig auszubilden.

Von der grössten Wichtigkeit für die Frage der Berechtigung der Gastroenterostomie sind die Endresultate der sogenannten genesenen Fälle. Es ist ja schwer zu sagen, wie viel einige Monate des Gefühles der Rekonvaleszenz und der Sättigung im individuellen Leben wert sind. Es bleibt bei dieser Operation im Gegensatz zu der Gastrostomie und der Colostomie keine eklige Fistel zurück. Man wird ihr also einen höheren ethischen Wert beilegen müssen, als diesen ebenfalls bloss palliativen Operationen. Trotzdem müssen wir gestehen, dass die Dauer des Erfolges, so schön er sich in einigen Fällen auch darstellt, allzukurz und bis jetzt wenigstens durch ein zu hohes Risiko erkauft ist. Das Risiko wird voraussichtlich abnehmen, und die Dauer der Erfolge bei Krebsleiden kann, so lange kein inneres Mittel dagegen erfunden ist, bloss dadurch erhöht werden, dass man nicht zu lange wartet, sondern schon eher den armen Kranken die lindernde Operation vorschlägt.

Von unseren 12 genesenen Fällen sind sogar 2 noch in der Klinik gestorben, Nr. 11 am 25. Tage, nachdem sich bei beginnen-

der Rekonvaleszenz einmal Erbrechen einstellte, wobei eine frische Blutung aus einer Adhäsion in der Nähe des Nabels den geringen Kräftevorrat verzehrte. Es fanden sich metastatische Knoten im Peritoneum, beiden Ovarien und Tuberkulose beider Lungenspitzen, Schluckpneumonie des linken Unterlappens. Ob man diesen Fall noch den „Genesenen" zurechnen darf, mag zweifelhaft sein.

Nr. 12 hatte schon 14 Pfund an Gewicht zugenommen, dann kamen Metastasen in die Wirbelsäule und Decubitus, dem er 10 Wochen nach der Operation erlag.

Auch Nr. 19 und 3 starben schon 42 resp. 39 Tage nach der Operation bald nach ihrer Entlassung. Bei Nr. 19 kam es zu keiner rechten Rekonvaleszenz, während Nr. 3, in recht gutem Zustande entlassen, wahrscheinlich in der Freude der Heimkehr durch einen Diätfehler sich den Tod holte.

Mehr Freude machten uns die übrigen Fälle.

Nr. 5 lebte 11 Monate und hatte in den ersten Monaten eine so gute Rekonvaleszenz, dass mir sein New-Yorker Arzt in allem Ernste seine Zweifel ausdrückte, ob unsere Diagnose richtig war. Sein Körpergewicht nahm von 44,5 wieder bis auf 70 Kilogramm zu. Nach fünf Monaten begannen die alten Beschwerden, welche allmählich zunehmend den Tod herbeiführten.

Nr. 7 nahm um die Hälfte ihres Gewichts (von 67 auf 99½ Pfund) zu und hatte soviel Fettpolster zugelegt, dass man fünf Monate nach der Operation die Geschwulst des Pförtners kaum fühlen konnte. Die letzten 2 Monate ihres 11½ Monate nach der Operation dauernden Lebens waren wieder durch den Rückfall der Beschwerden verbittert.

Auch Nr. 8 hatte 5 gute Monate und starb, nachdem durch sechs Wochen wieder die alten Beschwerden eingetreten waren. Der interessante Sektionsbefund dieses Falles, bei dem die Oeffnung 3 cm dick angelegt und auf 8 mm Durchmesser geschrumpft war, mahnt uns, die Anastomose möglichst weit zu machen, da sie, wie jeder Narbenring, die Neigung hat, sich zusammenzuziehen und infolgedessen den Nutzen der Anastomose in Frage zu stellen. Genaue Nachrichten fehlen über Nr. 15 (9 Monate), 16 (5½ Monate) und 18 (keine Antwort). Die durchschnittliche Lebensdauer nach der Operation betrug bei den neun Krebsfällen, über deren Ende genaue Nachrichten vorliegen, 5—6 Monate.

Aber mit Krebskranken, deren Tage immer gezählt sind, lässt sich der Wert der Gastroenterostomie nicht beweisen. Umso wert-

voller ist es, dass unter unseren genesenen Fällen auch zwei gutartige durch Magengeschwüre bedingte Stenosen des Pylorus sich befinden (Nr. 17 und 20). Die beiden Kranken, welche jahrelang durch ihr Magenleiden arbeitsunfähig waren, fortwährend mit Schmerzen, Erbrechen, Blutungen, Stuhlverstopfung etc., zu leiden hatten, sind durch die Operation wie mit einem Schlage von ihren Leiden befreit, haben über 40 Pfund an Gewicht zugenommen und sind seit 2 resp. 1 Jahre wieder arbeitsfähig und voraussichtlich dauernd genesen. Offenbar sind auch die Magengeschwüre, welche früher durch die faulen Zersetzungen im Magen fortwährend gereizt wurden, spontan geheilt und die Dilatation des Magens hat sich ganz zurückgebildet, fürwahr ein glänzender Erfolg der modernen Chirurgie!

III. Probelaparotomien wegen Magenkrebs

(Nr. 1—9 u. 11 der Tabelle).

1. Philippine M., 37 Jahr alt. Patientin war gesund gewesen, hatte im 32. Lebensjahr geheiratet und 3 Kinder mit Kunsthilfe (Zange) geboren. Seit Frühjahr 1881 bemerkte sie eine kuglige, harte Geschwulst in ihrem Leibe, auf welche sie in Folge zeitweise eintretender Schmerzen aufmerksam geworden war; weitere Beschwerden hat Pat. bisher noch nicht gehabt; der Appetit war gut. Die Geschwulst soll in der letzten Zeit sehr rasch an Umfang zugenommen haben.

Bei der Untersuchung am 17. VI. 81 stellt sich ziemlich dicht unter den Bauchdecken in der mittleren Bauchgegend ein uneben höckeriger Tumor von beiläufig 15 cm Breite und 12 cm Länge heraus. Nach rechts und oben etwa in der Pylorusgegend befindet sich ebenfalls ein höckriger fingerförmiger und apfelgrosser Anhang, der die Bewegungen des grossen Tumors in verringertem Massstabe mitmacht; der Perkussionsschall über dem Tumor ist gedämpft tympanitisch bei starken Eindrücken, bei leichtem Anschlag gedämpft. Die eigentliche Dämpfungszone liegt als etwa handtellergrosser Fleck dicht unterhalb des Nabels und ist von der Leberdämpfung abgrenzbar. Der Uterus steht mit der Geschwulst nicht im Zusammenhange, beide Ovarien sind zu fühlen. — 22. VI. Eintritt der Menses. — 26. VI. Die Periode hat aufgehört.

29. VI. 81. Bauchschnitt 10 cm lang, dessen Mitte in den Nabel fällt. 2000 ccm blutigseröser Ascites. Es tritt ein harter, knotiger, offenbar carcinomatöser Tumor des Netzes und am Pylorus eine kleinapfelgrosse Geschwulst zu Tage; zahlreiche Knoten durchsetzen das Mesenterium und ziehen am Ligamentum hepato-duodenale entlang. Der Versuch einer Exstirpation der Geschwulst wird daher aufgegeben und die

Bauchhöhle nach sorgfältiger Toilette wieder zugenäht. Puls 92. — 29. II. Erbrechen. ½7 Uhr. Puls 104. Zunge feucht. Brennen im Leib, Aufstossen. Bis 12 Uhr noch 3mal Erbrechen. Katheter. — 30. VI. 81. Wenig Schlaf, Leibschmerz in der Nacht. Zunge feucht. Flatus giengen ab. 12¼ Uhr. Erbrechen. 4 Uhr. Puls 116. Patientin klagt wenig; Gesicht gerötet. Kein Aufstossen. 7 Uhr. Blutabgang aus der Vagina. Puls 104. Zunge trocken. Temperatur 38,4. — 1. VII. Zunge feucht; viel Aufstossen. Kein Erbrechen. Leib nicht empfindlich auf Druck. Abends. Zunge belegt; stärkeres Aufstossen. Puls 108. Temperatur 38,5. — 2. VII. Aufstossen geringer; keine Flatus. Zunge trocken. Temp. 38,8. 7 Uhr. Mehrmals Erbrechen; Leib nicht schmerzhaft. Flatus. Puls 112. — 3. VII. Leib etwas empfindlich. Gefühl von Hitze. Temp. 40,0. Puls 120. — 4. VII. Temp. 40. Mehrmals Erbrechen. Keine Leibschmerzen. Puls 132. — 5. VII. Temp. 41. Puls 162. — 6. VII. Verbandwechsel; die Wunde ist vollkommen. Aus 2 Nahtkanälen eitert es ziemlich stark, Drainagen. Puls 160. Temp. 41,2. — 7. VII. Nachts 2½ Uhr tritt unter zunehmenden Kollapserscheinungen und Steigen der Körpertemperatur bis 42 der Tod ein.

Sektionsbefund. Primäres Carcinom des Pankreas kontinuierlich fortgesetzt auf Magen und Duodenum. Metastasen in der Leber und Peritoneum: Peritonitis septica. Pleuritis haemorrhagica sinistra.

2. Gertrud Fl., 41 Jahr alt, Landwirtsfrau aus Schilberg. Im Jahre 1878 hatte Patientin ein Magenleiden mit Brechen und Schmerzen im Epigastrium durchzumachen, das sich aber wieder verlor; erst im Frühjahr 81 stellte sich wieder sehr heftiges Erbrechen und Schmerzen in der oberen Bauchgegend ein; kein Blut im Erbrochenen. Abmagerung, ziehende Schmerzen in den Gliedern, Ohrensausen, Mattigkeit gesellten sich allmählich hinzu. Bis zum Frühjahr war Patientin regelmässig menstruiert, seitdem fehlt die Periode; Patientin bemerkte zuerst im Frühjahr 81 einen Tumor im Bauch.

Der Allgemeinstatus der Patientin bei ihrer Aufnahme ist nicht von Belang. In der linken oberen Bauchhälfte zwischen Nabel und Hypochondrium ist ein harter, gänseeigrosser länglicher Tumor zu fühlen, leicht nach oben und unten zu verschieben, verliert sich nach links unter dem Hypochondrium nach rechts und oben unter dem linken Leberlappen. Seine Oberfläche ist uneben; keine Drüsenanschwellungen. Diagnose Carcinoma ventriculi.

Am 17. Okt. 81 wird die Laparotomie gemacht zum Zweck der Entfernung des Tumors. Der Bauchschnitt liegt parallel dem linken Rippenbogen, 10 cm lang. Der Magen wird vorgezogen. Der grösste Teil der vorderen Magenwand ist bis zur Cardia hinauf von einem sich flächenartig ausbreitenden Carcinom eingenommen. Die Lymphdrüsen des Omentum minus sind infiltriert; auch in diesem selbst sind schon einige Knoten.

Bei dieser Sachlage wird von weiterem Eingriff abgestanden und der Bauch wieder vernäht. Am ersten Tage nach der Operation einmal Erbrechen; Urin mit dem Katheter entfernt.

Sieben Tage nach der Operation werden die Nähte bis auf drei entfernt; diese werden am 12. Tage nach der Operation gezogen. Die Wunde verheilte ohne Störung per primam und Patientin wurde am 6. Nov. 1881 nach Hause entlassen. Weitere Nachrichten fehlen.

3. Liebmann Sch., 64 Jahre alt. Pat. fühlte 3 Monate vor dem Eintritt in die Klinik drückenden Schmerz in der Magengegend und 2 Monate vorher einen Tumor im Leib.

Nachdem in dem Status eine mit dem Magen zusammenhängende Härte, höckerige Geschwulst festgestellt war, kam Pat. am 3. Aug. 82 zur Operation, durch welche der Tumor beseitigt werden sollte. Nach Eröffnung des Bauches erweiterte sich der Befund dahin, dass neben dem Carcinom des Magens hinter der Leber nussgross geschwellte Lymphdrüsen bestanden und auch im kleinen Netz mehrfach kleine linsengrosse Knötchen zu fühlen waren, und aus diesen Gründen wurde von einer weiteren Operation abgesehen und der Bauch wieder zugenäht. Es folgte eine reaktionslose Heilung der Bauchnaht und ungestörtes Wohlbefinden des Pat. während seines Aufenthaltes in der Klinik, aus welcher Pat am 27. Aug. 82 entlassen wurde.

Er starb am 28. IX. 82, nachdem sich noch Ikterus und carcinomatöse Protuberanzen an der Leber gebildet hatten (Dr. Rossknecht).

4. Heinrich St., 58 Jahr alter Schneider aus Weinheim. Sein Leiden begann im Mai 1883 mit Stuhlverstopfung, Appetitlosigkeit und saurem Aufstossen. Nach dem Genusse von Sauermilch soll sich regelmässig Erbrechen eingestellt haben. Schon im Mai wurde in der hiesigen Klinik ein Tumor in der Magengegend konstatiert, und am 28. Juni unter dem Processus xiphoides sterni ein apfelgrosser, etwas verschieblicher Tumor palpiert, welcher bei Herabrücken des Magens nach Eingiessung seine Lage nicht ändert.

Am 9. Juli wird die ProbeLaparotomie gemacht und dabei festgestellt, dass der am Pylorus des Magens sitzende Tumor kein scharf begrenzter ist, dass sich die derbe Infiltration längs der grossen Kurvatur ungefähr 10 cm weiter erstreckt. Im grossen Netz liegen ausserdem noch grössere und kleinere hart anzufühlende Knoten. Nach diesem Befunde wird von einem operativen Eingriff abgestanden und die Bauchwunde wieder zugenäht. — 11. VII. 83. Pat. hat sich noch nicht erholt, sieht verfallen aus, fühlt sich unwohl, klagt sehr viel. Temp. 38°. Puls 110. — 13.—15. VII. Die Kräfte des Pat. nehmen immer mehr ab, die Temp. wird teilweise subnormal, der Puls sehr frequent, die Respiration wird beschleunigt und am 16. VII. 83 tritt der Tod unter zunehmender Schwäche des Pat. ein.

Sektionsbefund. Primäres Carcinom des Pylorusteiles des Magens mit Metastasen in den retroperitonealen und mesenterialen Lymphdrüsen, miliaren Knoten im Netz; Schluckpneumonie mit Bildung gangränöser Heerde; senile Atrophie der Leber, Milz und des Herzens. Frischer Milztumor.

5. Katharina Pf., 35 Jahre alt aus Ludwigshafen. Im 20. Lebensjahre überstand Pat. einen Typhus; Magenschmerzen begannen vor ihrer letzten Gravidität 1882 hörten während derselben und der Laktationsperiode auf und kehrten dann wieder. Zu den Schmerzen trat Herbst 83 Erbrechen und im November 83 bemerkte Pat. einen Knoten im Epigastrium.

Bei der Untersuchung des Bauches in Narkose wird ein im Epigastrium liegender und von der Mittellinie bis unter den Rippenbogen zu fühlender, höckeriger Tumor, der dem Magen angehört, festgestellt. Pat. leidet unter andauernd heftigen Schmerzen und verlangt die Operation, welche am 18. Febr. 84 vorgenommen wird. Am Magen stellt sich eine carcinomatöse Infiltration dar, welche seine ganze rechte Hälfte einnimmt und längs der kleinen Kurvatur bis zur Cardia reicht; wegen dieser Ausdehnung der Neubildung wird auf ihre Entfernung verzichtet.

Die Bauchnaht verblieb reizlos und heilte ohne Störung. In den ersten Tagen wurde Pat. unter Milchdiät gehalten. Am 7. März wird Pat. entlassen.

Die Patientin lebte zu Hause unter sehr ärmlichen Verhältnissen, befand sich aber nach der Operation besser (Dr. Keller). Die Schmerzen waren geringer und der Appetit hatte sich gehoben, die Schmerzen waren vermindert. Nur das Erbrechen kam zeitweise wieder. Am 8. X. 84 gieng sie plötzlich unter Kollapserscheinungen nach abundanter Magenblutung zu Grunde.

6. Katharina W., 51 J. alt, Landwirtsfrau aus Diedelsheim. Im Jahre 1884 erkrankte die früher immer gesunde und kräftige Frau an einer fieberhaften Krankheit, die mit starken Kopfschmerzen, Herzklopfen und Gliederschmerzen verbunden war. Seitdem fühlte sie sich nie mehr ganz wohl; Mattigkeitsgefühl, Appetitmangel, Obstipationen und Abmagerung stellten sich ein. Im Mai 85 wurde Pat. in die chirurgische Klinik aufgenommen und in der Bauchhöhle oberhalb des Nabels ein hühnereigrosser Tumor nachgewiesen und oberhalb dieser noch ein zweiter von Kirschkerngrösse. Der Tumor ist höckerig, ziemlich derb und wird als Carcinoma pylori diagnostiziert.

Der Pat. wurde am 3. Mai die Resektion des Pylorus vorgeschlagen; sie kommt, nachdem sie bis zum 6. Juni zu Hause war, wieder in die Klinik herein zur Operation, welche am 8. Juni 85 vorgenommen wird. Nach der Freilegung des Tumors, der sich als der gänseeigrosse Pylorus erweist, wird die Operation sistiert, da sich längs der kleinen Kurvatur

bis zur Cardia das kleine Netz mit derben Knoten durchsetzt erweist. Der Bauch wird wieder geschlossen und Pat. wird am 21. VI. 85 nach primärer Verheilung der Wunde auf Wunsch nach Hause entlassen. Sie starb am 24. X. 85. Nähere Berichte fehlen.

7. Karl St., 49 Jahre alt, Landwirt aus Flechingen. Pat. hat seit mehreren Monaten vor Eintritt in die chirurgische Klinik über unregelmässigen Stuhl zu klagen; seit Anfang Juni 1887 hatte er die Existenz einer Geschwulst in der linken Bauchseite bemerkt, welche ihm Schmerzen verursachte.

Bei der Aufnahme in die Klinik wurde festgestellt, dass im Epigastrium eine ca. 10 cm breite, weniger dicke querliegende Geschwulst liegt, welche dicht oberhalb des Nabels fast um ihre ganze Breite seitlich verschieblich ist und bei tiefer Inspiration 2—3 fingerbreit tiefer herabsteigt. Die Oberfläche des Tumors ist höckerig. Bei Füllung des Darmes vom After aus mit 1½ Liter Clysma rückt der Tumor aus seiner Lage nach rechts über die Medianlinie, bei Aufblähung des Magens mit Kohlensäure, wird der Schall über dem Tumor stark tympanitisch, verändert aber seine Lage nicht. Die klinische Diagnose lautet auf Carcinoma ventriculi und die Möglichkeit, dasselbe zu exstirpieren, welche fraglich erscheint, soll durch explorative Eröffnung des Bauches zur Entscheidung gebracht werden.

Am 27. Juni 87 wird die Laparotomie gemacht und der Tumor als ein Carcinom des Magens erkannt, welches in der vorderen Magenwand in der Mitte halbringförmig gelegen ist und dem Magen eine Sanduhrform gegeben hat. Die Länge desselben beträgt ca. 8 cm, seine Höhe ca. 5—6 cm. Längs der grossen Kurvatur ziehen einzelne bis kirschkerngrosse Drüsen von harter Konsistenz. Der Tumor ist inoperabel. Da der Magen durchgängig ist, wird von einer Gastro-Enterostomie abgesehen und die Bauchhöhle wieder geschlossen. Die Bauchnaht heilte reaktionslos. Am 11. Juli 1887 gibt Pat. an, dass er die früheren nach dem Kreuz ausstrahlenden Schmerzen verloren habe.

Am 23. VII. 87 wird Pat. mit Bandage entlassen. Pat. ist am 29. Juli 88 angeblich an Entkräftung, nachdem er alles erbrechen musste, gestorben.

8. Katharina W., Landwirtsfrau aus Heiligenstein, 51 Jahre alt. Pat. erfreute sich bis 1888 der besten Gesundheit. Zu Fastnacht 88 fühlte sich Pat. krank und bekam unter Schmerzen im Leib zugleich Brechreiz ohne jedoch zu erbrechen; sie fühlte im Leib in der Gegend des Magens eine etwa haselnussgrosse, verschiebliche, derbe Geschwulst. Die Geschwulst wuchs unter zunehmenden Beschwerden rasch und zu Ostern stellte sich Erbrechen flüssiger, schleimiger braungelber, jedoch nicht kaffeesatzähnlicher Massen ein. Der Tumor nahm das linke Mesogastrium bis zur Medianlinie und etwas nach rechts darüber hinaus ein und stellte

eine faustgrosse, derbhöckerige, nach jeder Richtung verschiebliche Geschwulst dar, welche mit dem Magen zusammenhing.

Am 2. Juli wurde eine Probe-Incision vorgenommen und ein etwa faustgrosses, von der hinteren Magenwand ausgehendes Carcinom als inoperabel erkannt. Der Bauch wurde wieder geschlossen.

Die Heilung der Bauchwunde gieng ohne Störung per primam von statten und Pat. wurde am 21. Juli 88 aus der chirurgischen Behandlung entlassen. Sie starb am 18. XI. 88. Näherer Bericht fehlt.

9. Adam B., 42 Jahre alt, Fuhrmann aus Wellesweiler. Patient erfreute sich im allgemeinen guter Gesundheit, hatte nur 1870 während des Feldzugs einen Typhus durchzumachen. Sieben Wochen vor Eintritt des Patienten begannen dessen Leiden mit Appetitlosigkeit, Magendrücken, Erbrechen, welches in den letzten 4 Wochen täglich auftrat; seit 4 Wochen bemerkte Pat. eine Geschwulst im Leib, in der Gegend des Nabels. Am 2. Dezember 1890 wird Pat. in die chirurgische Klinik aufgenommen und an dem sonst ziemlich normalen Körper zu beiden Seiten des Nabels ein faustgrosser flacher Tumor von etwa 12 cm. Breite und 8 cm. Höhe mit glatter Oberfläche, derber Konsistenz gefunden. Die Geschwulst verlagerte sich bei Bewegungen des Pat. verschieden; sie hängt mit dem Magen zusammen, in welchem keine HCL nachzuweisen ist. Während einer Beobachtungszeit vom 2. XII. bis zum 11. XII. tritt viel Erbrechen ein. Pat. hat immer starke Schmerzen, unregelmässigen Stuhl und nimmt nur wenig Nahrung zu sich.

Am 11. Dezember 1890 wird mit der Absicht, die Ausdehnung der Geschwulst durch Autopsie festzustellen und eventuell ohne weiteren Eingriff wieder zu schliessen, der Bauch eröffnet. Der Tumor geht von der grossen Kurvatur aus, nimmt fast vollständig die Pylorushälfte des Magens ein und ist mit dem Mesocolon transversum fest verwachsen. Ausserdem liegt eine Drüse von der Grösse einer Billardkugel im kleinen Netz und mehrere Stränge verdächtigen Charakters ziehen in der Richtung des Ligamentum hepato duodenale. Da es sich um die Resektion von wenigstens der Hälfte des Magens und eines entsprechenden Teiles des Colon transversum gehandelt hätte und ausserdem die vorliegenden Drüsenmetastasen eine Hoffnung auf Heilung sehr gering erscheinen liessen, wurde von der Exstirpation abgesehen und der Tumor wieder reponiert. Da kein Pylorustumor vorlag, wurde keine Magendarmfistel angelegt.

Nach der Operation fühlte sich Patient schwach, der Puls war aber kräftig; heftige Schmerzen werden geklagt. — Am 12. XII. ist Pat. sehr schwach noch, meint aber es gienge ihm besser. — 13. XII. Schmerzen minder heftig, sehr viel Aufstossen, Erbrechen. — 14. XII. Viel gebrochen. Wenig Schlaf. — 15. XII. Etwas Schlaf. Kein Erbrechen. Puls kräftig. Wenig Schmerzen. — 16. XII. Im Urin Gallenfarbstoffe. — 18. XII.

Nähte entfernt. Wunde reaktionslos. Unter zunehmender Kachexie wechselt das Befinden des Pat. zwischen Verschlimmerung und Besserung, bis am 26. XII. 1890 exitus letalis eintritt.

Anat. Diagnose: Primäres Sarkom (?) der Magenwand, sekund. Sarkom der retrogastrischen Drüsen. Diphtherie des Colon. Nephritis. Akut. katarrhalische Pneumonie des rechten untern Lungenlappens.

Mikroskopische Diagnose: Drüsenkarcinom des Magens. Nephritis nicht nachweisbar. — Multiple Tumoren in der Magenwand, welche an der vorderen Bauchwand durch Verklebungen adhärieren.

10. Wilhelm Sch., 29 Jahre a. Bahnpraktikant erkrankte 1880 mit Magenbeschwerden, welche in Appetitlosigkeit, Sodbrennen und Druckschmerzen bestanden und jährlich zunahmen. Sommer 1882 wurde von Prof. Leube die Diagnose Ulcus ventriculi gestellt und durch entsprechende Behandlung vorübergehende Besserung erzielt, im Sommer 1883 stellte sich ein fixer Schmerz in der Magengegend ein, welcher den Pat. bald in der Ausübung seines Berufes vollkommen hinderte. Die einzige Linderung gegen seine Hyperaciditaet brachte ihm Bicarbonat-Soda, welche er löffelweise schluckte. Nachdem Pat. durch interne Behandlung keine Hilfe erlangt hat, dringt er, wie schon früher, auf einen diagnostischen bezw. operativen Bauchschnitt und wird am 11. Mai 1887 laparotomiert. Die Serosa des Magens ist vollkommen glatt, die Gefässe nicht injiziert, die Wandlungen nirgends verdickt, noch mit der Umgebung adhärent, keine narbigen strahligen Einziehungen, auch keine Tumorenbildung in der Nähe des Magens. Der eingeführte Finger fühlt am Tripus Halleri einen kleinen rundlichen pulsierenden Tumor (vielleicht ein Aneurysma der Arteria lienalis?). Schluss der Bauchwunde. Es folgt ein vollkommen reaktionsloser Wundverlauf. Die früheren Schmerzen sind noch nicht verschwunden. Nach vollständig glatter Heilung wird Pat. mit gut sitzender Bandage entlassen am 28. Mai 87.

Sch. wurde etwa 1½ Jahre später von Mikulicz mit Gastroskop untersucht und dabei neben der Cardia eine weissliche Stelle (Narbe?) entdeckt. Es wurde dann eine Magenfistel angelegt und von hier aus die Stelle geätzt, dann die Magenfistel geschlossen, wie es scheint mit einiger Besserung des Zustandes.

11. Leberkrebs, der Probeschnitt bricht auf und der wuchernde Krebs wird mit Chlorzink geätzt. Entlassung.

Rosalie L., 38 Jahre, aus Bochingen, war früher stets gesund, heiratete im 31. Lebensjahre und gebar 2 Kinder schwer, das letzte vor 2 Jahren (1880), diese Geburt war mit 4 Wochen dauernder Unterleibsentzündung während des Wochenbetts verbunden. Im Mai 1882 hatte Patientin zuerst ein Druckgefühl im Epigastrium, bald auch Appetitlosigkeit und Abmagerung. Ende August 1882 wurde eine kleine Geschwulst

in der Magengegend fühlbar. Obstipation und Diarrhoen. Sämtliche Beschwerden nahmen zu bis zur Aufnahme der Patientin in die chirurgische Klinik, wo folgender Befund festgestellt wurde. Magere, grazil gebaute Frau. Lungen gesund. Bauchdecke schlaff. Im Epigastrium, den Ausschnitt der Rippenbögen fast ausfüllend, liegt eine faustgrosse nach unten mehr als seitlich verschiebliche Geschwulst mit glatter Oberfläche, die Bauchdecke verwölbend. Konsistenz des Tumors derb. Die untere Lungengrenzen sind deutlich durch eine tympanitische Zone, weniger deutlich die Lebergrenzen geschieden. Der Magen ist nicht nachweisbar dilatiert und seine Lage ist auf die der Geschwulst ohne wesentlichen Einfluss. Stuhl gut geformt ohne Blut.

Nach den üblichen Vorbereitungen der Patientin wird in der Annahme, ein Carcinoma pylori vor sich zu haben, zur Laparotomie geschritten am 24. X. 82. Ein Schnitt von Processus xiphoides bis zum Nabel eröffnet den Bauch. In der ganzen Länge des Schnittes liegt der linke Leberlappen vor; in ihm unter der glatten glänzenden Oberfläche ein kinderfaustgrosser, praller, mit einigen helleren Stellen durchscheinender Tumor, der nach rechts die Grenze des rechten Lappens erreicht, während vom unteren linken Leberrand ein querfingerbreiter, scharfrandiger Streifen normal aussehendes Gewebes erhalten ist. Die Pylorusgegend des Magens erscheint gesund. Schluss der Bauchwunde mit 6 tiefen und 5 oberflächlichen Nähten.

Patientin war von der Operation kaum angegriffen. Puls 72, Temp. 37,5. — Vom 24.—31. Oktober ist das Allgemeinbefinden ein ziemlich befriedigendes. Der Puls ist klein und erreicht manchmal die Höhe von 90—100 Schlägen. — 31. X. Verband-Wechsel und Entfernung sämtlicher Nähte. In der Nacht heftige Blutung in den Verband, nach dessen Entfernung sich die Wunde grösstenteils auseinandergewichen zeigt; in dem kleinfingergrossen Spalt liegt der unebene, stark vaskularisierte, teilweise seines glatten Ueberzuges entbehrende Tumor vor. Eine Oeffnung des Bauchraumes besteht nicht. Puls 120. Höchstes Angstgefühl. — 1. IX. Abends Puls 100, Temperatur 38. — 2. IX. Reichlich geformter Stuhl von hellgrauer Farbe. Besserung. -- Während der Tage vom 2. XI. bis 14. XII. wird der Tumor grösser, wächst aus der Bauchwunde hervor, gibt ab und zu Veranlassung zu Blutungen und hat am 14. XII. den Umfang eines kleinen Handtellers und über Daumendicke erreicht; er wird mit Chlorzinkpaste geätzt, worauf sich eine stark daumengrosse Partie des Tumors loslöst. Die Untersuchung der abgelösten Geschwulst ergibt ein sehr gefässreiches, kleinzelliges Gewebe, in dem spärliche, bald runde, bald langgestreckte, von einfachem Cylinder-Epithel ausgekleidete Hohlräume eingestreut sind; von Leberzellen oder deren Derivaten keine Spur.

In dem Befinden der Patientin tritt keine Aenderung mehr ein. Die Geschwulst wächst zusehends. Patientin wird auf dringenden Wunsch

am 25. XII. 82 nach Hause entlassen. Patientin ist zu Hause gestorben, aber das Datum konnte nicht festgestellt werden.

12. Myxosarkom des Netzes, begonnene Operation. Entlassung im gebessertem Zustande.

Elisabeth B., 44 Jahre, bemerkte ein Vierteljahr vor ihrem Eintritt in die Klinik (12. V. 84), dass ihr Leib dicker wurde. Zugleich stellten sich Druck im Epigastrium ein, Abmagerung, Appetitlosigkeit, Erbrechen, Schwindelanfälle. Seit Anfang 1883 hat Pat. die Menses verloren. Der Befund am 14. V. 84 lautet: Ziemlich abgemagerte Frau, Brustorgane gesund. Bauchdecken mässig gespannt. Links vom Nabel ist dicht unter der Bauchdecke eine faustgrosse, flachhöckrige Geschwulst von derber Konsistenz zu fühlen; sie ist nach allen Richtungen verschiebbar, ist durch Perkussion vom linken Leberlappen nicht vollkommen abzugrenzen, doch rückt derselbe bei tiefer Inspiration an ihrer Vorderfläche herab. Der Uterus steht mit der Geschwulst nicht in Zusammenhang, ebenso nicht die Ovarien. Eine Probepunktion des Tumors ergibt in einigen Tropfen Blut etwas fettig zerfallenes Gewebe mit stellenweise myxomatöser Grundsubstanz. Wahrscheinlichkeits-Diagnose; Myxosarkom des Netzes. Nachdem Patientin einige Zeit nach Hause entlassen war, tritt sie am 9. VI. wieder ein, da zu Hause die Beschwerden wieder zugenommen hatten. Der Tumor war bis Kindskopfgrösse gewachsen.

Operation am 16. VI. 84. Ein Bauchschnitt vom Processus xiphoides bis unter den Nabel eröffnet die Bauchhöhle; die Geschwulst adhäriert an vielen Stellen der vorderen Bauchwand; die Adhäsionen werden, soweit sie den Einblick stören, gelöst. Das Netz ist im Tumor aufgegangen; dieser mit der unteren Fläche des linken Leberlappens, mit dem Magen, Pankreas (?) verwachsen; in den Adhäsionen und hinter dem Magen sind einzelne Knötchen zu fühlen. Das Aussehen des Tumors entspricht einem Myxosarkom. Nach Stillung der Blutung aus den Adhäsionen wird die Bauchwunde geschlossen.

Die Heilung der Bauchwunde geht glatt vor sich. Am 22. VI. werden 10 Nähte, am 26. VI. die übrigen Nähte entfernt. Stuhl und Urin werden spontan gelassen; der Appetit bessert sich. — Am 4. VII. steht Pat. mit Bandagen auf. Schmerzen und Erbrechen fehlen ganz. Der Tumor scheint kaum gewachsen. Die Narbe ist solid. — 6. VII. Entlassung. — Ihr Tod erfolgte schon am 26. Juli 1884.

13. Minna H., 27 Jahre, aus Schluchtern. Pat. hatte am 7. März 1886 eine wallnussgrosse Geschwulst im Leib gefühlt, die langsam an Grösse zunahm ohne ihr gerade Beschwerden zu machen. Vom Mai bis August hatte sie häufiges Erbrechen, seit August bemerkte Patientin ein schnelleres Wachstum und Abmagerung ihres Körpers. Bei der Aufnahme am 28. Oktober 1886 wird bei sonst normalen Verhältnissen des Körpers und

seiner Organe im Epigastrium links von der Mittellinie eine faustgrosse, unebene, höckerige Geschwulst von derber Konsistenz festgestellt, welche über dem Magen liegt, mit diesem zusammenhängt und verschieblich ist.

Am 1. November wird die Laparotomie gemacht und ein Tumor über dem Magen gefunden, welcher nach Durchtrennung des vorderen Blattes des omentum minus sich hervordrängen lässt. Der Stil des Tumors setzt sich nach hinten und oben fort und endigt in der Gegend des Tripus Halleri, wo er mit Massenligatur abgebunden wird. Durch zahlreiche Ligaturen wird dann der Tumor noch von der hinteren Magenwand abgelöst, worauf er sich entfernen lässt.

Die makroskopisch-anatomische Diagnose des Tumors lautet auf fibromyxomatöses Sarkom, welches seinen Ursprung wahrscheinlich von den Lymphdrüsen der kleinen Kurvatur des Magens genommen hat. Der Wundverlauf war ohne Störung und Pat. wurde am 28. XI. 1886 mit gut sitzender Bandage entlassen.

14. Wilhelmine H., 31 Jahre, verh. aus Schlüchtern. Nach ihrer Entlassung im Dezember 86 war das Befinden der Patientin gut, die Kräfte nahmen allmählich zu, Stuhlgang war regelmässig. 1888 und 1890 kam Pat. mit normaler Geburt nieder. Seit etwa April 1891 schwoll der Leib der Pat. wieder an, ohne Schmerzen zu verursachen. Appetit wurde schlecht und Abmagerung trat ein. Die Geschwulst im Leib ist seitdem schnell gewachsen. Verdauung wenig gestört, keine Uebelkeit, kein Erbrechen. Lungen und Herz sind normal; Abdomen ziemlich gleichmässig aufgetrieben; die Auftreibung ist bedingt durch einen ziemlich median gelegenen höckrigen derben Tumor, welcher handbreit oberhalb des Nabels beginnt und ebensoweit oberhalb der Symphyse endigt; auf beiden Seiten wird er von den Mamillarlinien tangiert. Bei der Atmung steigt die Geschwulst nach abwärts. In querer Richtung misst der Tumor 20 cm, in Längsrichtung 17 cm. Probefrühstück ergibt freie Säure; Salzsäureproben sind negativ.

Am 17. VII. wird in der alten Narbe der Bauchschnitt wiederholt. Das Netz überzog flächenhaft die Geschwulst und wurde abgebunden; dann wurde das Mesokolon von der unteren Fläche isoliert; das Mesocolon hatte ein handtellergrosses Loch bekommen; die Geschwulst war schwierig oben von der Hinterfläche des Magens und Duodenums abzulösen; sie wurde mit dem Messer abpräpariert, ohne Verletzung dieser Teile; schliesslich wurde ein sehr gefässreicher nach der Meseraica superior ziehender Stiel unterbunden und die Geschwulst entfernt. Am meisten cyanotisch sah der Magen aus nach Entfernung der Geschwulst, welche 3300 Gr. wog und als retroperitoneales Myxosarkom aufzufassen ist. Operationsdauer 1 Stde. 40 M.

Nach der Operation hatte Pat. starke Schmerzen. Eispillen, Opium, Champagner, Cognac sollten die Kollapserscheinungen koupieren, aber der

Tod trat abends zwischen 8—12 Uhr ein, nachdem die Temperatur auf 38,6 und der Puls auf 160 gestiegen war.

Sektionsbefund. Magen zeigt mit der Bauchwand über dem Nabel eine sehr breite und feste Verwachsung, durch welche derselbe nach unten gezogen wird. Magen stark mit Gas gebläht. Netz nach rechts zusammengerollt. In der Bauchhöhle eine ziemliche Menge einer stark blutig gefärbten Flüssigkeit. Unter dem Endokard des linken Ventrikels zahlreiche Hämorrhagien. In den unteren Lungenlappen beiderseits viel Blut und Gewebwasser, wenig Luft. Netz missfarben; die rechte Hälfte des Colon transversum zeigt einen ca. markstückgrossen Defekt, durch welchen man in das Darmlumen sieht. Die grosse Kurvatur ist in einer Ausdehnung von ca. 15 cm vom Netz abgelöst, das Duodenum 5 cm. Leber, blass, missfarben. Nieren und Milz nichts besonderes.

Anatom. Diagnose: Septische Peritonitis, Nekrose des grossen Netzes und Colon transversum mit Perforation des letzteren.

Aus verschiedenen Gründen haben wir die Krankengeschichten derjenigen Fälle angeschlossen, bei welchen wir, sei es auf dringenden Wunsch des Patienten, sei es in der Hoffnung, die Leiden derselben beseitigen zu können, Probelaparotomieen ausgeführt haben und die Bauchhöhle wieder schliessen mussten, weil sich eine Exstirpation als unthunlich und eine Magendarmfistelbildung als überflüssig herausstellte, da Stenosenerscheinungen fehlten. Die Probelaparotomieen sind seltener geworden, als wir durch zunehmende Erfahrungen die Grenzen der Möglichkeit, beim Magenkrebs operative Hilfe zu leisten, genau kennen lernten und nachdem wir seit dem Jahre 1885 häufiger zu der Gastroenterostomie unsere Zuflucht nahmen. Es fallen deshalb auf die erste Hälfte unserer Berichtszeit 7, auf die zweite Hälfte bloss 3 Probelaparotomieen. Wenn wir die Gastroenterostomien den Probelaparotomieen hinzuzählen, bekommen wir für die erste Hälfte 14, für die zweite Hälfte 16 Operationen.

Zunächst wollten wir dem Leser durch die Krankengeschichten die Möglichkeit eröffnen, durch eigene Lektüre sich ein Urteil zu bilden, warum wir im einzelnen Falle vor dem Versuche der radikalen oder palliativen Operation zurückgeschreckt sind. Schon das Zahlenverhältnis: 19 Resektionen am Magen, 20 Gastroenterostomieen, 10 Probelaparotomieen ist nicht ohne Interesse.

Die Frage, ist eine Probelaparotomie ohne Gefahr, können wir nicht unbedingt mit ja beantworten, denn drei Patienten sind nach der Operation am 7., 8. und 15. Tage gestorben, Freilich hatten sie alle Metastasen im Netz oder blutigen Ascites, Komplikationen, welche jeden operativen Eingriff, selbst die einfache Punktion des

Ascites, gefährlich erscheinen lassen. Ob eine noch sorgfältigere Asepsis, bei Vermeidung von antiseptischen Mitteln, diese Gefahr vermindert hätte, wagen wir nicht zu entscheiden.

Von den 7 Ueberlebenden, welche die Klinik mit der leider trügerischen Hoffnung, Nutzen von der Operation davon zu tragen, verlassen hatten, konnten wir bei 5 das genaue Datum des Todestages ermitteln. Sie überlebten die Operation 53 Tage, 7 Monat 20 T., 6 M. 16 T., 13 M. 2 T. und 4 M. 16 T., also im Durchschnitt 6½ Monate. Da die mittlere Lebensdauer der wegen Pyloruskrebs mit der Magendarmfistelbildung Behandelten bloss auf 5½ Monate berechnet wird und da keiner der letzteren mehr als 11½ Monate lebte, könnte man leicht den Schluss ziehen, dass die Probelaparotomie allein bei Krebskranken mehr leistet als die Gastroenterostomie. Bekanntlich haben Lawson Tait und andere Chirurgen im Anschluss an die wunderbaren Wirkungen nach der Incision bei Bauchfelltuberkulose behauptet, sie hätten einen ähnlich günstigen Erfolg auch bei bösartigen Neubildungen nach der Probeincision der Bauchhöhle beobachtet. Es ist nun nicht einzusehen, warum die Gastroenterostomie nicht in erhöhtem Masse diesen günstigen Einfluss auf die Rückbildung maligner Tumoren ausüben sollte, wie die einfache Laparatomie. Ist doch auch von der Colostomie ein solch günstiger Einfluss auf den Verlauf des Mastdarmkrebses behauptet worden. Da wir weder bei der einen noch bei der anderen Operation eine Rückbildung maliger Neubildungen, wenn sie nicht radikal entfernt worden sind, beobachten konnten, müssen wir uns über diesen Mangel an Glück mit der Hoffnung trösten, dass unsere Diagnosen etwas genauer waren, als diejenigen jener glücklichen Operateure.

Der einzige Schluss, welchen wir aus der traurigen Erfahrung, dass die Gastroenterostomie nicht mehr leistet, als die Probeincision, zu ziehen wagen, ist der schon oben wiederholt ausgesprochene, dass unsere operative Thätigkeit sich nicht gegen den Magenkrebs als solchen, sondern gegen die mechanischen Hindernisse, welche er der Fortschaffung der Nahrung aus dem Magen entgegengesetzt, richten soll, dass wir also wesentlich die sekundäre Magenerweiterung mit ihren Folgen operativ bekämpfen sollen. Finden wir dabei einen Pylorus-krebs, welcher sich radikal exstirpieren lässt, so ist das ein Glücksfall, welcher, wie die oben angeführten Fälle (Nr. 10 und 11 der Resektionen) beweisen, zu einer

Verlängerung des Lebens und zur Beseitigung der Beschwerden führen kann. Ist der Krebs nicht mehr radikal zu beseitigen, so wird die Gastroenterostomie wenigstens temporär die Qualen der Magendilatation beseitigen und das Befinden des Kranken verbessern. Ihre glänzendsten Triumphe feiert die moderne Magenchirurgie bei den gutartigen Stenosen und Geschwürsbildungen am Magen.

Von den Probelaparotomien verdient vielleicht Nr. 11 eine besondere Erwähnung, weil der im linken Leberlappen gefundene Krebs die Bauchwunde durchbrach und zu der Behandlung mit Chlorzinkpasta nötigte, ein früher (1882) Versuch von Leberchirurgie, den wir allerdings mehr der Not als dem eigenen Triebe gehorchend unternommen haben.

Anhang.

1. Propelaparotomie wegen Verdacht auf Ulcus.

An die Probelaparotomieen wegen Krebs schliessen wir einen Fall (Nr. 10 der Tabelle) an, bei welchem seit 7 Jahren heftige Magenbeschwerden, Sodbrennen, Hyperacidität, welche bloss durch grosse Mengen Soda gemildert werden konnte, Schmerzen und Druck im Epigastrium die Arbeit des Architekten am Zeichentische unmöglich machten. Dagegen konnte der junge Mann die anstrengenden Uebungen als Reserveoffizier mitmachen. Nachdem alle möglichen Kurversuche von hervorragenden Magenspezialisten vergeblich waren, verlangte er dringend operative Hilfe. Nach langem Zögern und im Besitze eines Reverses, dass wir für den Nutzen und Schaden der Operation nicht einstehen könnten, entschlossen wir uns zu einer Probelaparotomie in der Hoffnung, vielleicht an einem Druckpunkte eine Narbe oder Adhäsion zu finden.

Es fand sich nichts Krankhaftes ausser etwas lebhafter Pulsation in der Gegend des Arteria lienalis. In den ersten Wochen nach der Operation behauptete der Kranke offenbar unter dem suggestiven und diätetischen Einflusse der Operation Besserung zu verspüren. Bald jedoch traten die alten Beschwerden wieder hervor, und als der Patient abermals eine Incision in den Magen stürmisch verlangte, wurde er an Herrn Prof. Mikulicz zu weiterer Behandlung empfohlen.

2. Laparotomien wegen Tumoren neben dem Magen.

Von den 3 Fällen der Tabelle (11—14) ist der erste schon bei Gelegenheit der Probeeinschnitte wegen Krebs kurz erwähnt, die anderen beiden schliessen sich ganz eng an die oben unter III. angeführten 2.

Magenresektionen wegen übergreifender Tumoren an, denn der Fall Elisabeth B. (12) stellt ein Myxosarkom des grossen Netzes vor, ähnlich wie die obenerwähnten 2 Fälle, nur dass die Vernarbungen so ausgedehnte waren, dass eine radikale Operation nicht mehr ausführbar war.

Wilhelmine H. (13) litt an einem Fibrosarkom, welches von den Lymphdrüsen der kleinen Kurvatur des Magens ausging, mit der Hinterfläche des Magens breit aber trennbar verwachsen war und seinen Gefässstiel am Tripus Halleri hatte. Die erste Operation mit Schonung der Magenwand hatte einen so glänzenden Erfolg, dass die Patientin noch zweimal normal niederkam. Erst dann stellte sich ein Recidiv ein, das so ausgedehnte Verwachsungen zeigte, dass seine radikale Entfernung vielleicht lieber unterblieben wäre.

Diese 4 Fälle von Sarcomen am Magen scheinen uns zu beweisen, dass diese Geschwülste von den lymphatischen Elementen der grossen oder kleinen Kurvatur ausgehen und erst sekundär auf die Magenwand übergreifen, welche sie schliesslich selbst perforieren können (Fall I., 19). Die mehrjährige Heilung in diesem und das späte Recidiv in den Fällen III., 13 und I. 18 schliessen sich an die Erfahrungen an, welche wir auch sonst bei Sarkomen zu machen Gelegenheit haben.

Resultate.

Wenn wir noch einmal die Erfolge der Magennähte und Resektionen zusammenfassen, so sind von 19 Magenresektionen (an 18 Patienten) 7 gestorben.

Der Tod erfolgte einmal an Kollaps, zweimal an Colongangrän, dreimal an Peritonitis, welche zweimal einer Nahtnekrose, also einem technischen Fehler, zugeschrieben werden musste, und einmal an Schluckpneumonie.

Von den genesenen 12 Fällen sind zunächst 5 Magenkrebse nach 2—18, im Durchschnitt nach 10,2 Monaten an Recidiv gestorben.

Zwei an Magenkrebs Operierte leben noch 15 und 26 Monate nach der Operation ohne Recidiv.

Zu den zwei eliptischen Excisionen wegen Sarkomen sind die zwei Sarkome hinzuzugesellen, von denen eines bloss einer Probelaparotomie unterzogen werden konnte, während der andere Fall noch 4 Jahre nach der ersten Operation ganz gesund blieb und zweimal Kinder erzeugte, dann aber im 5. Jahre an einer Recidivoperation starb. Von den zwei eliptischen Magenresektionen ist einer nach 13 Monaten am Recidiv gestorben, einer lebt noch nach 2 Jahren ohne Recidiv.

Von den gutartigen Stenosen ist ein Fall nach 9 Monaten am

Recidiv der Verengerung gestorben und 2 Fälle leben noch nach 4 und 10 Jahren in voller Gesundheit.

Von 20 Gastroenterostomien sind 8 gestorben und zwar 2 an Peritonitis, 4 an Kollaps und 2 an Schluckpneumonie. Bei einem Falle spielte ein technischer Fehler mit, aber die Naht hielt stets. Die überlebenden Krebskranken überlebten die Operation teilweise mit bedeutender Besserung des Befindens 1—11½ Monate. Zwei mit gutartigen Stenosen behaftete sind seit 1 und 2 Jahren frei von Beschwerden und vollkommen arbeitsfähig.

I. Magenresektionen.

Ia. Magenresektionen wegen Pyloruskrebs.

Nr.	Name, Alter, Datum der Operation	Anamnese, Status, HCl.	Operation	Beschaffenheit des Tumors	Ausgang	Bemerkungen Endresultat
1.	Joh. Becker, 28 J., Landw. Op. 21. IV. 81. (Arch. f. klin. Chir. Bd. 27, 4. Heft u. Bd. 30. S. 12 und Wien. med. Wochschr. 1884.)	Seit 10 Wochen krank: Druck, Schmerz, Erbrechen, Verstopfung, starke Dilatation.	Medianschnitt, wenig Verwachsungen, 7 Occlusionsnähte, dann hint. Schleimhautnähte nach innen geknüpft, dann doppelreihige Cirkulärnaht (52 Nähte)	Das resecierte Stück war 9,5 auf 5 cm lang u. war ein kleinalveoläres Gallertcarcinom. Schon bei der Operation Verdacht, dass Geschwulstkeime zurückbleiben.	Heilung, das Körpergew. stieg von 47 auf 61,7 kg. u. noch nach Jahresfrist befand er sich ganz wohl.	Von Aug. 82 wieder Beschwerden, Oedeme, Erbrechen, Verstopfung, Carcinomatöse Peritonitis. Tod 5. I. 83.
2.	Kath. Siegmaier, 53 J. Operateur Dr. Maurer. (Arch. f. klin. Chir. 30. Bd. S. 10. Op. 4.. IX. 82.)	Seit ½ Jahr Erbrechen, Schmerzen, Verstopfung, hochgradige Abmagerung und Marasmus.	Medianschnitt, 22 Occlusionsnähte und 32 Cirkulärnähte. Operationsdauer 3 Stunden.	Das resecierte Stück war 5,5 auf 8 cm lang, bleistiftdicke Stenose, Gallertcarcinom.	Tod 4 St. später an Collaps.	
3.	Katharina R., 39 J. 29. I. 84. (Wiener med. Woch. 1884).	1882 Beginn der Magenbeschwerden. 1883 Tumor konstatiert. Kindsfaustgrosser Tumor, leicht verschieblich. Keine HCl.	Medianschnitt, Tumor leicht vorzuziehen, Netzabbindung mit 15 Doppel- und 15 Einzelligaturen, Ablösung des Magens vom kl. Netz und Pankreas. Magenocclusionsnaht vor Durchtrennung des Duodenum.	Tumor 6 cm lang der kleinen Kurvatur und 8 cm der grossen entsprechend; Lumen durchgängig für die Kleinfingerspitze.	Wurde geheilt entlassen und fühlte sich wohl.	Starb am 24. April 84 (nach 2 Monaten) zu Hause; Sektion wurde nicht gemacht.

Nr.	Name, Alter, Datum der Operation	Anamnese, Status, HCl	Operation	Beschaffenheit des Tumors	Ausgang	Bemerkungen, Endresultat
4.	Therese Sch., 40 J. 19. II. 84. (Wiener med. Woch. 1884).	Sommer 83 beginnt die Magenerkrankung mit saurem Aufstossen und Uebelkeit, Nov. 83 wird ein Knoten im Leib gefühlt. 6 cm langer, daumendicker Tumor, verschieblich, rechts neben der Mittellinie zwischen Nabel und Schwertfortsatz. Keine HCl.	Lösung des Tumors vom Colon und Pankreas unter Hinterlassung eines Serosadefektes einerseits u. Exstirpation eines Stückes am Kopf andrerseits; übrigens typisch. Operationsdauer $^3/_4$ Stunden.	Länge des resecierten Stückes, grosse Kurvatur 10 cm, kleine Kurv. 7,5 cm. Gallertcarcinom. Pylorus für einen Bleistift durchgängig.	Tod am 23. Febr. 1884.	Eitrige Peritonitis. Durchtritt von Dünndarmschlingen durch das Mesocolon. Disseminierte Carcinose des Bauchfells. Metastatische Herde in beiden Lungen. Naht sufficient.
5.	David Pfl., 56 J. 3. III. 84. (Wiener med. Woch. 1884).	Nov. 83 erste Symptome, Febr. 84 zuerst erbrochen, 7—8 cm langer verschieblicher Tumor. Keine HCl.	Stück vom Pankreas und Mesocolon musste zur Lösung des Tumors mitresecierd werden, sonst typisch.	Das resecierte Stück an der grossen Kurvatur 17 cm, an der kleinen 10 cm. Ringförmiger Skirrhus, das Lumen durchgängig für die Kleinfingerspitze.	Tod am 10. März 1884.	Cirkumskripte Gangrän des Colon transversum und jauchige, diffuse Peritonitis. Im rechten untern Lungenlappen multiple Gangrän. Pleuritis und abgesackter Pneumothorax. Naht sufficient.
6.	Katharina H., 42 J. 14. VII. 84.	Beginn der Erkrankung Anfang 84, seit 11 Jahren Magenkrämpfe, Ende Mai 84 Geschwulst konstatiert, eine bewegliche Geschwulst in der Nabelgegend 8 : 6 cm Keine freie HCl.	Dauer der Operation eine Stunde 40 Min. in typischer Weise ausgeführt.	Präparat 9 cm an der grossen und 7 cm an der kl. Kurvatur messend. Der Pylorus kleinfingerweit. Drüsencarcinom.	Geheilt entlassen.	Nach halbjährigem vollkommenem Wohlsein (Gewichtszunahme 24 Pfd.) begann sich ein Recidiv geltend zu machen. Pat. starb am 20. Okt. 85 (15 Mon. nach der Operation) unter zunehmender Cachexie.
7.	Pelagius G., 38 J. 13. X. 84.	Seit 82 Beschwerden, Tumor 8 : 4 cm zu fühlen, unter dem rechten Rippenbogen, wenig verschieblich.	Leicht vorzuziehender Tumor; typische Resektion.	Das resecierte Stück war an der kleinen Kurvatur 9 cm, an der grossen Kurvatur 14 cm lang. Pylorus kaum für einen Bleistift durchgängig. Gallertcarcinom.	Entlassen am 29. Novembr. 84.	Pat. fühlte sich zu Hause wohl bis anfangs 85; Gewichtszunahme 15 Pfd.; er starb im Mai 85 mit Erscheinung eines Carcinomrecidivs.

Nr.	Name, Alter, Datum der Operation	Anamnese, Status, HCl	Operation	Beschaffenheit des Tumors	Ausgang	Bemerkungen, Endresultat
8.	Philipp Sch., 41 J. 7. VII. 86.	Beginn der Beschwerden im Dez. 85. Hühnereigrosse leicht bewegliche, derbe Geschwulst hinter dem Nabel. Keine HCl.	Die Operation dauerte 7/4 Stunden und verlief in regelrechter Weise.	Der Tumor an der kleinen Kurvatur 6, an der grossen 9 cm lang, war im Pylorus für einen Bleistift durchgängig und trug den Charakter des Skirrhus.	Verliess am 8. Aug. beschwerdefrei die Klinik.	Bis März 87 vollkommen wohl und mit einer Gewichtszunahme von 21 Pfd. seitdem wieder mehr Beschwerden; Pat. trat zur zweiten Operation am 7. Mai 87 wieder in die Klink ein.
9.	Zweite Resektion. 7. V. 87.		Narbe der Länge nach incidiert mit der Nahtstelle des Pylorus verwachsen; es wurde ein quereliptisches (5 : 3 cm) Stück aus der vorderen Magendarmwand excidiert. Das Colon transversum war ebenfalls mit der Bauchnarbe durch das Lig. gastro-colicum verwachsen, weshalb ein 10 cm langes Stück mit dem entsprechenden Netz reseciert werden musste.		Tod am 10. Mai 87.	Septische Peritonitis. Die Resektionsnähte schlossen gut
10.	Frau Marie R., 55 J. 23. II. 90.	Erste Beschwerden Juni 89 (Brechen). Ein derbknolliger Tumor links vom Nabel. Keine HCl.	Typische Pylorusresektion.	Das resecierte Stück misst an der grossen Kurv. 10 cm, an der kleinen 6 cm. Pylor. für einen Bleistift durchgängig Kleinzelliges alveoläres Drüsencarcinom.	Geheilt nach Haus entlassen.	Pat. lebt noch 23. April 92. hat guten Appetit, regelmässigen Stuhlgang, hat unterdessen Influenza und Lungenentzündgung durchgemacht.
11.	Heinrich H., 61 J. 26. I. 91.	Störungen von Seiten der Verdauung begannen Mai 90, Nov. 91 wird vom Arzt ein Knötchen im Epigastr. konstatiert (Hern. epigastr.)	Operationsdauer 1 1/2 Stunden. Typische Resektion des Pylorus mit nachfolgend. Magenduodenalnaht.	Grosse Kurvatur 9 cm, kleine Kurvatur 6 cm. Carcinom mit ulcerierender Fläche.	Verliess am 20. Februar 91 die Klinik geheilt.	Lebt noch am 1. April 92. Appetit vorzüglich, Körpergewicht 140 Pfund, vollständig arbeitsfähig.

Nr.	Name, Alter, Datum der Operation	Anamnese, Status, HCl	Operation	Beschaffenheit des Tumors	Ausgang	Bemerkungen, Endresultat
12.	Herr K., 50 J. Fabrikant. Op. 3. V. 92.	Bruder an Krebs gestorben. Schon längere Zeit magenleidend, im Herbst 91 wohl. Beginn des Krebsleidens. Starke Dilatation. Keine freie HCl.	Medianschnitt, Verwachsung des Tumors mit dem Pankreaskopfe blutig gelöst, Duodenum sehr atrophisch so dass die Nähte leicht durchreissen. Einige Lymphdrüsen entfernt. Tamponade mit Jodoformdochten. Operationsdauer 7/4 Stunden.	Skirrhus mit starker Stenose, 10 cm reseciert, der Pancreaskopf durch die schrumpfende Wirkung des Tumors herangezogen und fest verwachsen.	Tod am 12. Mai 92.	Am 7. Mai war der Verband mit galligem Mageninhalt durchtränkt. Am 11. Mai Versuch der Sekundärnaht. Am 12. Mai Tod an Entkräftung und septischer Peritonitis.
			Ib. Magenresektionen wegen Stenose			
13.	Philipp M., 13. XII. 82. (Arch. f. klin. Chir. Bd. 30 Heft 1. Wien. med. Woch.-schr. 1884. Nr. 19).	1880 Schmerzen im Epigastrium, Erbrechen, Abmagerung, grosse Kurvatur 2 Querfinger über der Symphyse.	5 cm vom Pylorus an der kleinen Kurvatur eine Härte, welche sich gegen die grosse Kurvatur erstreckt und den Magenausgang stenosiert. Eliptische Excision.	Ulcus simplex auf der kleinen Kurvatur reitend.	Heilung.	Befindet sich 29. Mai 92, also nach 10 Jahren ganz wohl, verträgt die schwersten Speisen, trägt keine Binde und verdient sein Brot als Schreiner (Dr. Ruppert).
14.	Martina W., 31 J. 11. II. 85.	Leidet seit 10 Jahren an Magenschmerzen, Erbrechen von Blut und Verstopfung. Ueber dem Nabel ein kleinhühnereigrosser Tumor, verschieblich. Keine HCl. Klin. Diagnose: Carcin. pylori.	Excision des Tumors, wobei das sehr dünne Duodenum einriss und sehr nahe d. Gussenbauer'schen Klammer abgetragen werden musste; starke Spannung der Nähte.	Das resecierte Stück an der Curv. major 13 cm und an der kleinen 5 cm lang. Vor dem Pylorus ein Geschwür, durch dessen distalen Rand der Pylorus wie durch eine Klappe überragend; Pylorus für die Kleinfingerspitze durchgängig.	Tod am 15. Feb. 85.	Die Sektion ergab brüchige, blassbraune Herzmuskulatur, hypostatische Pneumonie, cirkumskripte Peritonitis um die Operationsstelle, an der hinteren Hälfte der Cirkulärnaht ist der Duodenalrand nekrotisch u. die Naht f. Wasser durchlässig.

Nr.	Name, Alter, Datum der Operation	Anamnese, Status, HCl	Operation	Beschaffenheit des Tumors	Ausgang	Bemerkungen, Endresultat
15.	Frau Auguste G., 27 J. 22. XII. 88.	Trank anfangs März 88 ein Glas Kalilauge; es folgte Blutbrechen, nach einigen Wochen starke Abmagerung, Gastrostomie und Bougierung einer Oesophagusstriktur von Mund und Magen aus. Magenblutungen, Diagnose: Pylorusstriktur.	Sondierung des Pförtners von der Magenfistel aus nur mit der Uterussonde möglich. Ablösung der Fistel, Anfrischung u. Naht. Pylorectomie.	2½ cm breiter, dem Pylorus entsprechender Ring excidiert.	Heilung.	Dez. 91 kam Pat. mit einem Kinde nieder, das sie selbst stillte; sie fühlte sich vollkommen wohl und sah Ostern 92 blühend aus.
16.	Frau Kathar. N., 45 J. 28. I. 89.	Seit 13 Jahren Magenbeschwerden, Aufstossen, träger Stuhlgang, Abmagerung. Nov. 88 wurde eine Geschwulst entdeckt 6 cm langer, fingerdicker Strang dreiFinger über dem Nabel.	Pylorusresektion in typischer Weise.	Das resecierte Stück misst an der konvexen Seite 12,5, an der konkaven 6 cm, der Pylorus ist kaum für einen Bleistift durchgängig. Mikrosk. Diag. Hyperplasie der Magenschleimhaut und Hypertroph. derMusc. pylor.	23. Febr. nach Haus entlassen, fühlte sich vollkommen wohl.	Sept. 89 starb Frau N. unter den Erscheinungen der Pylorusstenose. Sektion ergab, dass die Narbe stark eingezogen und das Duodenum an dieser Stelle wahrscheinlich abgeknickt war.
17.	Frau K., 50 J. 12. X. 89.	Vor 20 Jahren magenleileidend. Seitdem Unregelmässigkeiten in der Verdauung. 10. Juli 89 Tumor rechts neben dem Nabel.	Operation in typischer Weise. — Pylorectomie	Präparat zeigt eine rüsselförmige Einstülpung des stark hypertrophierten Pylorus, daher derselbe auf Bleistiftdicke im Lumen verengt.	Tod am 13. Okt. 89 unter Collapserscheinungen.	Sektion ergab Schluckpneumonie, Herzschlaffheit, Naht sufficient.
			Ic. Magenresektionen wegen übergreifender Tumoren der Nachbarschaft.			
18.	Johann W., 27 J. 2. VII. 83. (Wiener med. Woch. 1889. Nr. 19).	Beginn des Leidens 1883 (April) mit Unterleibsschwellung. Mai 83 will Pat. eine Geschwulst unterhalb des Nabels rechts bemerkt haben. Kindskopfgrosser Tumor rechts vom Nabel. Diagn.: Netztumor.	Laparotomie; hämorrhagischer Ascites, Netztumor mit dem Quercolon und Magen verwachsen, Ablösung vom Quercolon ohne dieses zu verletzen, vom Magen mit Resektion eines Stückes.	Thalergross. Stück a. d. Magen (grosseKurv. in d. Nähe d. Pylor). DerTum. war nur bis zur Muscul. gedrungen. Schleimhaut intakt. Hämorrhagisch cystisch degenerierter Netztumor mit papillomat. Wucherungen.	Geheilt entlassen am 25. Juli 1883.	Stellt sich am 12. Febr. 84 wieder vor, sieht gut aus. Kein Ascites, ein beweglicher Tumor in der rechten Regio iliaca, eigross wird konstatiert. Ende April multiple Knoten im Unterleibe fühlbar. 5. Aug. 84 †.

Nr.	Name, Alter, Datum der Operation	Anamnese, Status, HCl	Operation	Beschaffenheit des Tumors	Ausgang	Bemerkungen, Endresultat
19.	Georg St., 44 J. 24. V. 90.	Magenbeschwerden seit 1887, zugleich Auftreten einer Geschwulst unter dem Nabel. Faustgrosser Tumor in der Nabelgegend verschieblich.	Auslösung des Tumors aus dem Lig. gastrocolicum u. Resektion eines Stückes Magen, an welchem der Tumor breitbasig aufsass.	Ein keilförmiges Stück aus dem Magen nahe dem Pylorus; die Spitze des Keiles lag an der kleinen Kurvatur, die Basis 11 cm lang an der grossen Kurvatur. Mikroskopisch-anatomische Diagnose: Nekrotisierendes Myxosarkom der grossen Kurvatur des Magens.	Geheilt entlassen 1. Juli 1890.	Pfingsten 91 vorgestellt. 4. Aug. 92 befindet sich sehr wohl, Aussehen gut, geht seiner Beschäftigung nach.

II. Gastro-Enterostomien

a. nach Wölfler.

Nr.	Name, Alter, Datum der Operation	Anamnese, Status, HCl	Visceraler Befund, Operation	Ausgang	Bemerkungen, Endresultat
1.	Jakob M., 33 J. 29. VI. 85.	Beginn der Magenbeschwerden vor 1½ Jahren, Erbrechen, Schmerzen, unregelmässiger Stuhlgang, Gewichtsverlust ca. 50 Pfd. Inguinaldrüsen vergrössert Derbe höckerige Geschwulst links oberhalb des Nabels. HCl. vorhanden.	Pylorusgeschwulst billardkugelgross. Krebsknoten im Netz. Die oberste Jejunalschlinge wird über Colon transversum hinweg in die vordere Magenwand eingenäht. Kommunikation 2½ cm.	Tod am 1. Juli 85.	Die Sektion erwies die Magenjejunalverbindung als gut funktionierend; septisch-eitrige Peritonitis.
2.	Christoph W., 43 J. 12. XII. 85.	Sommer 84 begannen die Magenbeschwerden etc. Starke Abmagerung und Blässe. Systolisches Herzgeräusch. Zwischen Nabel u. Rippenbogen querliegend ein 9—10½ cm langer Tumor. Keine HCl.	Pyloruscarcinom mit carcinomatöser Infiltration entlang beiden Kurvaturen; retroperitoneale Lymphdrüsen geschwollen. Jejunum in die vordere Magenwand. Operationsdauer 80 Minuten.	Tod am 17. Dez. 85.	Die Sektion ergab septische Peritonitis, aber Sufficienz der Nähte.

Nr.	Name, Alter, Datum der Operation	Anamnese, Status, HCl.	Visceraler Befund, Operation	Ausgang	Bemerkungen, Endresultat
3.	Friedrich H., 38 J. 1. XI. 86.	Pat. litt seit 2 Jahren an hartnäckiger Verstopfung u. Appetitlosigkeit, zuletzt Erbrechen, derbe Geschwulst im Epigastrium, mehrere harte, linsengrosse Knötchen in der Bauchhaut.	Magen fixiert, carcinomatöse Drüsen bis zur Cardia.	Verlauf fieberlos, durch Diarrhöen etwas gestört. Entlassen am 25.Nov.86.	Pat. starb zu Hause am 9. Dez. 86. Der Grund des Todes ist nicht durch Sektion festgestellt, wahrscheinlich Diätfehler.
4.	Gustav H., 45 J. 21. II. 87.	Seit Weihnachten 86 zunehmende Magenbeschwerden. Tumor in der Mittellinie der Nabelgegend. Keine HCl.	Pylorustumor mit der Leber verwachsen, Metastasen in dieser, Fistel 2 cm lang. Dauer der Operation ¾ Stunden.	Tod am 22.Feb.87.	In der Bauchhöhle etwas trübe Flüssigkeit, Naht hält auch bei starkem Wasserdruck, durch den Pförter fliesst fast kein Wasser, Herzfleisch braun und brüchig
5.	Thomas Sch., 39 J. 6. V. 89.	Seit 86 heftige Schmerzanfälle im Unterleib. Abgemagert, kachektisch; gänseeigrosser Tumor in der Mitte des Epigastrium. Keine Salzsäure.	Tumor mit der Leber verwachsen. Isolierte Knoten im Netz und an der Vorderfläche des Magens. Operationsdauer 38 Min.	Geheilt entlassen am 28. Juni 89.	Das Wohlbefinden des Pat, welches sehr bald nach der Operation eintrat, hatte eine Dauer von 4 Mon. Okt 89 traten wieder Magenbeschwerden auf. Pat. starb am 5 April 90.; er wog vor der Op. 44,5 Kilo u. erreichte n. d. Op. 140 alte Pfd. (70Kg.).
6.	Margar. R., 53 J. 18. X. 89.	Erste Symptome der Magenerkrankung 85. Unbeweglicher, wurstförmiger Tumor in der Nabelgegend. Keine Salzsäure.	Tumor in der Gegend der Gallenblase ziemlich fixiert, Pylorus-Carcinom mit carcinomatösen Knoten längs der kleinen Kurvatur und im Netz.	Tod am 24.Okt.89.	Carcinoma pylori und Stenose, Dilatation des Magens. Wasser fliesst durch die zuführende Jejunalschlinge aus dem Magen und durch den Pylorus wieder zurück. Schluckpneumonie: Osteoporose.
			b. nach v. Hacker.		
7.	Katharina K., 28 J. 2. XII. 85.	Verdauungsbeschwerden seit Anfang des Jahres 85, Erbrechen. Rechts neben und oberhalb des Nabels eine wallnussgrosse Geschwulst. Keine HCl.	Pylorusgeschw., von welch. aus an beid. Magenbog. erbsen- bis kirschkerngr. Lymphdrüsen weit üb. die Grenzen des Operierbaren hinausreichten. G.-E. durchs Mesocolon.	Gebessert entlassen am 24. Dez. 85.	Pat. nahm später um ca. die Hälfte ihres Gew. zu (67 - 99½ Pfd), sah im Mai 86 blühend aus, konnte angestrengt arbeiten. Ende Sept. 86 stellte sich wieder Erbrechen ein. †18.Nov.86.

Nr.	Name, Alter, Datum der Operation	Anamnese, Status, HCl	Operation, Situs viscerum	Ausgang	Bemerkungen, Endresultat
8.	Georg M., 35 J. 26. VII. 86.	Litt seit 9 Jahren an Magendrücken; seit 85 (Herbst) wurden die Beschwerden grösser. Gewicht 59 kg; rechts über dem Nabel apfelgrosser Knoten. Keine HCl.	Skirrhus pylori apfelgross, teilweise von der Leber bedeckt und in der Tiefe fixiert; eine Kette skirrhöser Drüsen zog sich längs der kleinen Kurvatur bis zur Cardia durchs Mesocolon.	Gebessert entlassen Mitte Aug.	Ziemlich ungestörte Gesundheits- und Gewichtszunahme bis Dez. 86, dann fing Pat. an zu kränkeln und starb am 10. Jan. 87. Die kreisrunde Magendarmöffnung hatte bloss 8 Millimeter Durchmesser, hatte sich also um die Hälfte verkleinert.
9.	Susanna F., 42 J. 13. Juli 88.	Seit Kindheit Magenkrämpfe. Gallensteinkoliken vor 8 Wochen. In der Pylorusgegend eine strangförmig knollige Verdickung. Keine freie HCl. nach Probemahlzeiten HCl. im Erbrochenen.	Pylorus derb und hart aber nicht höckerig. Einstülpung der vorderen Magenwand zum Zweck der Untersuchung der Weite des Pylorus; die Fingerspitze kam nicht hindurch.	Tod am 7. Juli 88.	Anatomische Diagnose ist: flaches Ulcus am Pförtner und starke Hypertrophie und Stenose des Pylorus.
10.	Christine Sch. 47 J. 13. Febr. 89.	März 88 Appetitlosigkeit, zu der sich im Sommer Erbrechen gesellte. Abmagerung In der Nabelgegend ein kleinfaustgrosser Tumor. Keine HCl.	Zahlreiche Metastasen; Carcinoma pylori. Durchs Mesocolon.	Tod am 25. Feb. 89.	Ulceriertes Carcinom des Pylorus und der kleinen Kurvatur. Gangränescierende Schluckpneumonie beider Lungen-Unterlappen.
11.	Magdal. Sch., 35 J. 9. V. 89.	1881 Magenleiden. 88 Recidiv desselben März 89 Tumor konstatiert. Erbrechen kaffeesatzartiger Masse, hochgradige Abmagerung, Lungenspitzenaffektion. Freie Salzsäure.	Carcinom des Pylorus orangegross, Knoten auf der vorderen Magenwand, im Duodenum und Netz. Magendarmfistel 2½ cm.	Tod am 3. Juni.	Sektion: Carcinom des Pylorus. Metastatische Knoten im Peritoneum. Sek. Carcinome beider Ovarien. Tuberkulose beider Lungenspitzen. Schluckpneumonie. Frische Blutung in die Bauchhöhle infolge Lösung einer Adhäsion in der Nähe des Nabels.
12	Heinrich B., 57 J. 16. V. 89.	Seit Frühjahr 87 Magenbeschwerden. 2. Juni 88 Tumor konstatiert. HCl. fehlte. Absoluter Verschluss des Pylorus.	Serosa des Pyl. im allgem. glatt, nur an der kl. Kurv. eine harte Stelle, von welcher sich derbe Stränge u. bohnengr. Lymphdrüs. ins kl. Netz u. an der kl. Kurv. entlang erstreckten. Wegen schlecht. Kräftezust. auf Resekt. verzichtet.	Tod am 27. Juli 89.	Pat. erholte sich nach der Op. ziemlich gut; er verliess das Bett u. nahm bis 26. Juni 14 Pfd. zu. Später ging das Befinden wied. abwärts u. der Tod trat ein infolg. v. Krebsmetast. u. Decub. am 27. VII. 89. Sekt: Vollst. Verschl. d. Pyl. Magendarmfist. f. d. Zeigefing durchg.

Nr.	Name, Alter, Datum der Operation	Anamnese, Status, HCl.	Situs viscerum, Operation	Ausgang	Bemerkungen, Endresultat
13.	Friedrich F., 42 J. 2. X. 89..	Leidet seit Juli 89 an Magenbeschwerden. 24. Sept. links vom Nabel eine eigrosse Geschwulst konstatiert. Keine HCl.	Apfelgrosser Skirrhus Pylori, sowohl an der grossen wie kleinen Kurvatur liegen hart infiltrierte Drüsen. Typische Gastroenterostomie nach v. Hacker 2½ cm lange Fistel.	Tod am 4. Mai 89.	Sektion: Magendarmfistel für den Daumen durchgängig. Pylorus kaum für die Kleinfingerspitze. Lebermetastasen. Pneumonie.
14.	August W., 38 J 16. XII. 89.	Erstes Krankheitssymptom Herbst 87. Kleinapfelgrosser Tumor rechts oberhalb des Nabels.	Pylorustumor faustgross. Metastatische Drüsen längs der kleinen Kurvatur, Knoten im grossen und kleinen Netz. Operationsdauer 55 Minuten.	Tod am 21 Dez. 89.	Sektion: Schluckpneumonie. Die Magendarmfistel funktioniert gut. Pyloruscarcinom mit mässiger Stenose, metastatische Drüsenschwellungen an der kleinen Kurvatur und in den Retroperitonealdrüsen.
15.	Ludwig H., 42 J. 23. VI. 90.	Mai 89 zuerst krank, Februar 90 Blutbrechen. 10 Juni 90 Diagn. Pylorustumor. Kugeliger Tumor rechts über dem Nabel	Das Carcinom geht vom Pylorus aus, ist am Ligament. hepatoduod. fixiert und sendet einen Fortsatz nach dem Pankreas; Drüsenschwellung an der grossen und kleinen Kurvatur.	Gebessert entlassen am 27. Juli 90.	Soll 18 März 91 zu Kindsbach gestorben sein. Näherer Bericht fehlt.
16.	Margar. L., 51 J. 1. X. 90.	Anfang des Magenleidens 1888, Sept. 90 Tumor bemerkt, hühnereigrosser Tumor im Epigastrium. Keine HCl.	Ein birnförmiger, grosser Pylorustumor kommt zum Vorschein, welcher sich an der kleinen Kurvatur entlang bis zur Cardia fortsetzt. Dauer der Operation 63 Minuten.	Gebessert nachHaus am 29. Okt. 90.	Gestorben am 14 März 91. Die Besserung habe nur kurz gedauert und die Rekonvalescenz erschwert, weil der Mann schwindsüchtig war und in demselben Monat starb.
17.	Karl St., 49 J. 17. XI. 90.	Vor 29 Jahren akuter Magenkatarrh, seitdem chronisches Magenleiden, 3% HCl. Kein Tumor zu fühlen. Zunehmende Abmagerung und Schwäche.	Pylorus vollständig unter der Leber fixiert.	Gebessert entlassen am 14. Okt. 90. Körpergewicht 109 Pfd.	Pat. hat sich am 21. Jan 91 wieder vorgestellt, sieht blühend aus, Stuhl regelmässig, Appetit gut, Gewichtszunahme 26 Pfd 15 Juli 92 stellt er sich vor ohne Beschwerden, vollkommen arbeitsfähig, Stuhl in Ordnung, Appetit, Verdauung gut, Körpergew. 152 Pfd.

Nr.	Name, Alter, Datum der Operation	Anamnese, Status, HCl.	Visceraler Befund, Operation	Ausgang	Bemerkungen, Endresultat
18.	Robert Tsch., 47 J. 2. II. 91.	Dez. 89 heftiges Drücken u. Bohren im Magen. 16. Jan. 91 Tumor konstatiert. Keine HCl.	Skirrhus Pylori 10 cm lang; ein derber Strang vom Pylorus längs der kleinen Kurv. bis zur Cardia.	Gebessert entlassen am 27. Febr. 91.	
19.	Bertha M., 34 J. 8. IX. 91.	Leidet seit Febr. 90 an Erbrechen nach den Mahlzeiten. Rechts vom Nabel eine apfelgr. Geschwulst.	Halbapfelgrosser Tumor des Pylorus. Längs der grossen und kleinen Kurvatur schreitet die Infiltration strangförmig fort.	Am 19. Okt. auf Wunsch entlassen.	Starb am 21. Okt. 91 zu Hause.
20.	Wilh. R., 49 J. 24. IX. 91 (Steiger).	Seit 14 J. Magenbeschwerden mit Magenblutungen, gross. Schwäche, Körpergewicht 87 Pfd. Starke Magenerweiterung. HCl. vorhanden.	Durch schrumpfende Geschwüre u. narbige Einziehung an d. Hinterfläche des Magens die Pars pylor. verengt. 4,5 cm lange Oeffnung.	Fieberl. Hlg. 30. X. entl. mit 92 Pfd. G.	Vom 1. April 92 wieder arbeitsfähig, nahm sein Körpergew. regelmässig zu bis auf 132 Pfd. im Juni 92. Verdauung, Allgemeinbefind. sehr gut

III. Probe-Laparotomien

wegen

a. Carcinom.

1.	Philippine M., 37 J. 29. VI. 81.	1881 Frühjahr wurde eine Geschw. im Leib bemerkt, welche in der letzten Zeit vor Eintritt in die Klinik rasch gewachsen sein soll. Im Mesogastrium ein Tumor 15 cm breit und 12 cm lang.	Laparotomie, Ascites ca. 2 Ltr. Am Pylorus eine kleinapfelgrosse Geschwulst, ferner ein harter knotiger Tumor im Netz, zahlreiche Knoten im Mesenterium u. Lig. hepato-duodenale.	7. Juli 83 Tod.	Sektionsbefund: das Pankreas ist in einen grossen Tumor aufgegangen, welcher auf Magen und Duodenum übergreift. Fibrinös-eitrige Peritonitis. Multiple Carcinose des Bauchfells.
2.	Gertrud Fl., 41 J. 17. X. 81.	1878 Magenleiden. 81 Wiederholung der Magenleiden, Erbrechen, Schmerzen in der oberen Bauchgegend, Abmagerung, Tumor konstatiert. In der linken oberen Bauchhälfte zwischen Nabel und Hypochondrium ein harter, gänseeigrosser Tumor.	Laparotomie zum Zweck der Entfernung des Tumors, der grösste Teil der vorderen Magenwand ist bis zur Cardia hinauf von einem flächenhaft sich ausbreitenden Carcinom eingenommen. Im kleinen Netz einige Knoten.	Geheilt entlassen 6. Nov. 81.	Weitere Nachrichten nicht zu erhalten.

Nr.	Name, Alter, Datum der Operation	Anamnese, Status, HCl.	Operation, Situs viscerum	Ausgang	Bemerkungen, Endresultat
3.	Liebmann Schl., 64 J. 3. VIII. 82.	Mai 82 Schmerz in der Magengegend, Tumor konstatiert. Eine mit dem Magen zusammenhängende harte, höckerige Geschw.	Carcinom des Magens und nussgross geschwollene Lymphdrüsen hinter der Leber, auch im kleinen Netz mehrfache linsengrosse Knötchen.	Geheilt entlassen am 27. Aug. 82.	Ist am 29. Sept. 82 gestorben. Dr. Rossknecht in Weingarten berichtet, dass er vor seinem Tode Icterus und Anschwellung der Leber (carcinomatöse Protuberanzen) bekommen hatte.
4.	Heinrich St., 58 J. 9. VII. 83.	Mai 83 Stuhlverstopfung, Appetitlosigkeit, saures Aufstossen. Tumor in der Magengegend.	Laparotomie. Tumor am Pylorus sitzend ist nicht scharf begrenzt, eine derbe Infiltration längs der grossen Kurvatur. Grössere und kleinere Knötchen im grossen Netz.	Tod am 16. Juli 83.	Sektion ergibt miliare Carcinose im Netz, Magenwand und grosse Kurvatur markig verdickt. Trüber Ascites. An der Vorderfläche der Wirbelsäule Paquet markig infiltrierter Drüsen. Schluckpneumonie u. gangränöse Lungenherde. Milztumor.
5.	Kathar. Pf., 35 J. 18. II. 84.	1870 Typhus. 82 Beginn der Magenschmerzen vor der letzten Gravidität. Herbst 83 Erbrechen. Nov. 83 Tumor bemerkt. Operation wegen heftiger Schmerzen verlangt.	Laparotomie Die ganze rechte Magenhälfte ist carcinomatös infiltriert, die Infiltration reicht längs der kleinen Kurvatur bis zur Cardia. Bauchnaht.	Geheilt entlassen 7. März 84.	Ist am 8. Okt. 84 gestorben. Dr. Keller berichtet, dass sie sich anfangs besser befand und nach einer abundant. Magenblutung kollabierte.
6.	Kath. W., 51 J. 8. VI. 85.	1884 fieberhafte Erkrankung, in deren Gefolge Appetitmangel, Obstipationen, Abmagerung. Mai 85 Tumor im Bauch festgestellt.	Laparotomie. Gänseeigrosser Pylorus-Tumor, der sich in derben Knoten längs der kleinen Kurvatur fortsetzt, das kleine Netz ist mit kleinen Knoten durchsetzt. Bauchschluss.	Geheilt entlassen 21. Juni 85.	Ist am 24. Dez. 85 gestorben.
7.	Karl St., 49 J. 27. VI. 87.	Mehrere Monate vor Eintritt in die Klinik Stuhlunregelmässigkeiten. 1887 Anfang Juni Geschwulst bemerkt. Im Epigastrium eine querliegende Geschwulst dicht oberhalb des Nabels, leicht verschieblich.	Carcinom des Magens und zwar in der vorderen Magenwand gelegen. Magen sanduhrförmig. Längs der grossen Kurvatur einzelne bis kirschkerngrosse, harte Drüsen. Tumor inoperabel.	23. Juli geheilt entlassen.	Ist am 29. Juli 88 gestorben. Dr. Fischer in Hechingen berichtet, dass Pat. sowohl die Medizin wie Speisen wieder erbrochen habe und allmählich abzehrte, bis der Tod eintrat.

Nr.	Name, Alter, Datum der Operation	Anamnese, Status, HCl.	Operation, Situs viscerum	Ausgang	Bemerkungen, Endresultat
8.	Kathar W., 51 J. 2. VII. 88.	1888 Frühjahr Erkrankung mit Schmerzen im Leib, Brechreiz, Geschw., die rasch wuchs, festgest.	Laparotomie. Faustgrosses, von der hinteren Magenwand ausgehendes Carcinom, inoperabel.	Geheilt entlassen 21. Juli 88.	Ist am 18. Nov. 88 gestorben.
9.	Adam Br., 42 J. 11 XII. 90.	1870 Typhus. Nov. 90 Magendrüsen, Appetitlosigkeit, Erbrechen. Zu beiden Seiten des Nabels ein faustgrosser, flacher Tumor, derb. Keine HCl.	Laparotomie. Der Tumor geht von der grossen Kurvatur aus, nimmt die Pylorushälfte des Magens fast vollständig ein und ist mit dem Mesocolon transversum fest verwachsen. Netzdrüsen geschwolllen. Verdächtige, strangförmige Verhärtungen im Lig. hepat. duodenale.	Tod am 26. Dez. 90.	Sektionsbefund: Primäres Sarkom (?) der Magenwand mit sekund. Erkrankung der retrogastrischen Drüsen. Akute katarrhalische Pneumonie. Mikrosk. Diagnose: Drüsencarcinom des Magens.
		b. Verdacht auf Ulcus ventriculi.			
10.	Wilh. Schl., 29 J. 11. VII. 87.	1880 Magenbeschwerden, Appetitlosigkeit, Sodbrennen, Druck im Epigastrium. 83 fixer Schmerz in der Magengegend. Wegen Berufsstörung wünscht Pat. operiert zu werden.	Laparotomie. Normaler Bauchbefund. Am Tripus Halleri ein kleiner, rundlicher, pulsierender Tumor (vielleicht Aneurysma der Art. lienalis?).	Geheilt entlassen 28. Mai 77.	Ca. 1½ Jahre später von Prof. Mikulicz gastroskopiert und neben der Cardia eine kleine weissliche Stelle entdeckt. Anlegung einer Magenfistel und Aetzung der Stelle von hier aus, dann Schluss der Fistel; es scheint Besserung eingetret. zu sein.
		c. Tumoren neben dem Magen.			
11.	Rosalie L., 38 J. 24. X. 82.	1880 Wochenbett mit Unterleibsentzündung. Mai 82 Druckgefühl im Epigastrium, 82 Aug. keine Geschwulst fühlbar. Okt. 82 Geschwulst faustgross im Epigastr.	Laparotomie. Unter der glatten Oberfläche des linken Leberlappens, welcher in der ganzen Länge des Medianschnittes vorliegt, ein kinderfaustgrosser Tumor, welcher nach rechts die Grenze des rechten Leberlappens erreicht. Der Pylorus erscheint gesund.	Nach Hause entlassen 25. Dez. 82.	Ist zu Hause gestorben, jedoch konnte das genaue Datum nicht festgestellt werden.

Nr.	Name, Alter, Datum der Operation	Anamnese, Status, HCl.	Operation, Situs viscerum	Ausgang	Bemerkungen, Endresultat
12.	Elisabeth B., 44 J. 16. VI. 84.	Mai 84 bemerkte Pat., dass der Leib dicker wurde; Druck im Epigastrium, Abmagerung, Appetitlosigkeit, Erbrechen. 14. Mai 84. Links vom Nabel eine faustgrosse, flachhöckerige Geschwulst, linker Leberlappen perkutorisch nicht genau abzugrenzen. Probepunktion ergibt fettig zerfallenes Gewebe mit stellenweise myxomatöser Grundsubstanz. Diagn.: Myxosarcoma Omenti.	Laparotomie. Die Geschwulst adhärent an vielen Stellen an der vorderen Bauchwand; das Netz ist im Tumor aufgegangen, der Tumor mit Leber, Magen, Pankreas verwachsen. Myxosarkom. Schluss der Bauchwunde.	Geheilt entlassen 6. Juli 84.	Der Tod erfolgte zu Hause am 26. Juli 1884.
13.	Minna H., 27 J. 1. XI. 86.	März 86. Wallnussgrosse Geschwulst im Leib fühlbar, welche an Grösse zunahm seit Aug. 86. Häufiges Erbrechen, Abmagerung. Im Epigastrium links von der Mittellinie eine faustgrosse, unebene Geschwulst über dem Magen liegend.	Laparotomie. Tumor oberhalb des Magens lässt sich nach Durchtrennung des Omentum minus (vorderen Blattes) hervordrängen, er setzt sich im Stil nach hinten und oben fort und endigt in der Gegend des Tripus Halleri, wo er mit Massenligaturen abgelöst wird. Durch zahlreiche Ligaturen wird der Tumor von der hinteren Magenwand abgelöst und entfernt. Makroskop. Diagnose: Sarcoma myxomatodes, wahrscheinlich von den Lymphdrüsen der kl. Kurv. des Magens ausgehend.	Geheilt entlassen 28. Nv. 86.	Nach ihrer Entlassung vollkommenes Wohlbefinden, normale Entbindungen 88 und 90. Mit April 91 abermals Anschwellung des Leibes durch einen 20 cm dicken Recidivtumor im Epigastrium. 17. Juli 91 Recidivoperation. Der Tumor von der Hinterfläche des Magens abpräpariert. Stiel enthielt wohl A. und V. meseraica superior. Tod durch Kollaps am Abend. Nekrose des Netzes und Colon transversum.

B. Darmnähte und Darmresektionen.

Von der nachfolgenden Besprechung haben wir die acuten Perforationen des Darmes, die Resektion des Wurmfortsatzes, die acuten inneren Incarcerationen, ebenso wie die incarcerierten Hernien, welche die Resektion gangränösen Darmes nötig machten, ferner die Enterostomien wegen Kotstauung und inoperablen Geschwülsten, die Lösung von Knickungen und Adhäsionen des Darmes, sowie die zufälligen Verletzungen, welche bei Operation von Bauchtumoren vorkamen, ausgeschlossen.

Es beschränkt sich die Arbeit demnach auf die Darmnaht und Resektionen wegen Geschwülsten, tuberkulösen und Narben-Stenosen, Invaginationen und Kotfisteln, welche nach Herniotomien zurückgeblieben sind.

1. Darmresektionen wegen bösartiger Geschwülste.

1. Eva Bülland, 47 Jahre. Op. 27. IV. 80 (mitgeteilt Berl. Klin. Wochenschr. 1880, Nr. 45 u. 48).

2. Friedrich Sch., 47 Jahre. Patient war sonst gesund; im Jahr 1878 an Schmerzen in der Magengegend, Uebelkeit, Diarrhoe und Verstopfung, Abmagerung erkrankt. Im Jahre 1879 verschlimmerten sich diese Beschwerden bis zu heftigem Leibschmerz, Erbrechen und Durchfällen. Diese Beschwerden wechselten an Intensität, bestanden aber fort bis zum September 1882. Im Januar 80 soll schon ein Bauchtumor bemerkt worden sein, welcher im April 82 deutlicher wurde. Im September 1882 wurde Pat. in die hiesige Klinik aufgenommen und eine ziemlich derbe Geschwulst in der rechten Hälfte des Unterleibs querliegend, von 16 cm Länge und 6—7 cm Höhe konstatiert. Die Geschwulst ist verschieblich, rückt mit der Respiration auf und abwärts und ist von Därmen überlagert.

Punktion des Tumors, wobei man das Gefühl hat, sich in einem weich elastischen Gewebe zu befinden, fördert einen Gewebsfetzen heraus, der aus einer sarkomatösen Schleimgeschwulst zu stammen scheint, jedoch auch Zellen enthält, die Aehnlichkeit mit Darmepithelien haben.

Am 20. September 82 wird die Bauchhöhle durch einen Schnitt am äusseren Rande des rechten Musc. rectus abdominis entlang eröffnet. Nach Auslösung des 2 faustgrossen Tumors aus seinen zahlreichen Adhäsionen mit den benachbarten Organen erweist er sich als ein Gallertcarcinom des Colon ascendens resp. Coecum. Die Geschwulst hängt oben mit dem Duodenum und Pankreaskopf zusammen, welche deshalb stückweise reseciert werden mussten, ferner bestehen leichtere Adhäsionen mit der Gallenblase, der Unterfläche der Leber und dem unteren Ende der

rechten Niere. Zur Abbindung der Adhäsionen waren allein 85 isolierte, 16 einfache und 6 doppelte Massenligaturen notwendig.

Pat. kollabiert mehr und mehr während der im Ganzen 4 Stunden dauernden Operation, doch gelingt es, den Tumor zu resecieren und die Enden des Ileum und Colon ascendens zu vereinigen. Ebenso wurde die Resektionswunde des Duodenums vernäht. Schluss der Bauchwunde. Während des Verbandes kollabiert Pat. sehr, doch wird der Puls durch Tieflegen des Kopfes, künstliche Respiration, elastische Einwicklung der Beine, wieder fühlbar. Anderthalb Stunden nach Beendigung der Operation wiederholte sich jedoch der Kollaps und der Exitus letalis trat ein.

Sektionsprotokoll. Das Peritoneum zeigte in der Nähe der Bauchwunde starke Trübung und eine grosse Zahl von Ecchymosen. Der Peritonealüberzug der Dünndärme ist im allgemeinen getrübt und in der Nähe der Bauchwand mässig gerötet. Darmnähte sufficient. Herz-Muskulatur braun, trübe und weich. Endokard etwas verdickt. Beide Lungen in den unteren Partien blutreicher und in hohem Grade ödematös.

Anat. Diagnose: Metastatische Carcinose des kleinen Netzes. Allgemeine Anaemie. Trübung von Herzfleisch, Nieren und Leber. Lungenödem.

3. Dr. Theodor B., 45 Jahre. Pat. leidet seit langen Jahren an Neigung zu Diarrhoe. Im Jahre 1882 machte er einen Typhus ambulatorius durch. Ostern 1883 traten zuerst nagende Schmerzen in der Coecalgegend auf, die sich seitdem nicht wieder verloren. Während des Jahres 1883 und bis Mai 1884 war der Stuhl sehr unregelmässig, die Schmerzen im Coecum steigerten sich, weshalb sich Pat. dem Morphium zuwandte. Im Februar 1884 bestand eine hartnäckige Verstopfung, nach deren Hebung sich eine 14tägige Blutung aus dem After einstellte. Die Ernährungsverhältnisse des Patienten waren meist schwankend, der Appetit gut. Bei der Aufnahme wird in der Gegend des Colon ascendens und transversum, dicht unter dem rechten Rippenbogen, eine walzenförmige, über fingerlange und dreifingerdicke Geschwulst gefunden, deren Bestehen dem Pat. seit Herbst 1883 bekannt war. Die Lage des Tumors wechselt; bei Füllung des Dickdarms durch Klysma tritt er ganz nach rechts, während bei entleertem Dickdarm ihr linker Pol bis über die Mittellinie nach links rückt; zwischen Geschwulst und Coekum sind öfter harte Kotballen angesammelt zu fühlen, die der Patient unter leichter Kolik die Geschwulst passieren zu fühlen glaubt, bei der Entleerung haftet ihnen etwas Blut an.

Auf Wunsch des Patienten, welcher zusehends schwächer wird und dessen Schmerzen sich täglich steigern, wird am 7. VI. 1884 die Laparotomie rechts neben dem Rectus abdominis 15 cm lang angelegt. Das Coecum ist in das Colon ascendens invaginiert. Ein nicht verwachsener Teil des invaginierten Darmes wird unblutig vorgezogen, eine weitere Partie wird durch stumpfe Trennung der anfangs lockeren, weiterhin

derben und flächenförmigen Verwachsungen gelöst, der Rest erweist sich als unlöslich; dieser Rest wird nach Anlegung elastischer Ligaturen an beiden Polen der Geschwulst reseciert und erweist sich als eine cirkulär das Coecum und Colon ascendens verengernde, blumenkohlartige Geschwulst. Die Länge des resecierten Dünndarms und Coecums betrug 10 cm, die des Colon ascendens 13 cm. Die Darmlumina wurden durch zweireihige Naht vereinigt. Keine Drainage. Dauer der Operation 2¼ Stunden. Pat. erholt sich erst abends einigermassen, ist sehr blass und kollabiert. Katheterismus. Excitantien und Morphium.

8. VI. Pat. schlummert viel. Puls morgens 108. Temperatur 37. Nachmittags zunehmende Unruhe, Benommenheit. Puls 132. Temp. 38,5. — 9. VI. Morgens 2 Uhr Exitus letalis.

Obduktion ergibt beginnende allgemeine eitrige Peritonitis. Darmnaht schlussfähig. Nahtlumen daumendick.

4. Gallertcarcinom des Colon ascendens durch Resektion der Ileocoecalpartie des Darmes behandelt. Tod durch Schluckpneumonie und Peritonitis.

Oskar A., 52 Jahre, Kaufmann, litt vor 20 Jahren an starker Blinddarmentzündung, dann Hämorrhoiden, 1866 an Darmkatarrh. 1884 und 1886 heftige Schmerzanfälle, namentlich in der rechten Unterbauchgegend. September 86 trat mit einem Schüttelfroste Durchfall, Erbrechen, dann wieder Verstopfung ein. Nun wurde eine Geschwulst bemerkt, welche anfangs mit Fachinger Wasser behandelt, schlechter wurde. Durch genaue Regelung der Diät (Geh.-R. Kussmaul) verlor sich der diarrhoische Stuhl, allein die Geschwulst nahm zu, so dass ihn nun Hausarzt Dr. Oster in Baden mit der Diagnose Carcinom des Dickdarmes (Ileocoecalgegend) in die Klinik schickte.

Status am 16. Jan. 1887. Ziemlich gute Ernährung, aber anämisches, gelbliches Kolorit. Am linken Hoden Varicocele und innere Hämorrhoiden. Innere Organe scheinbar gesund. Milz etwas grösser, beiderseits etwas ascitische Flüssigkeit. Rechts zwischen Nabel und Spina ilei eine faustgrosse, kugliche, derbe Anschwellung von leicht höckeriger Oberfläche, welche sich in jeder Richtung etwa um die Hälfte ihres Durchmessers verschieben lässt. Percussionsschall gedämpft tympanitisch, niemals ganz leer, durch eine fingerbreite helltympanitische Zone vom unteren Leberrand abgegrenzt. Inguinaldrüsen rechts etwas deutlicher als links.

Darmresektion am 29. I. 87. Bauchschnitt am Aussenrande des rechten Rectus von 14 cm Länge. Nach Ablösung des adhärenten, sehr fettreichen Netzes (Massenunterbindungen) wird der Tumor, welcher dem Anfangsteil des Colon ascendens entspricht, von aussen, hinten anfangend, ausgelöst, wobei in der Umgebung das Gewebe von einer sulzig gelatinösen Masse durchsetzt erscheint. Die Auslösung gelang meist stumpf, der Ureter wurde blossgelegt, aber geschont, die Arteria spermatica

interna und mehrere kleine Gefässe unterbunden. Endlich gelang es, die Geschwulst aus der Bauchwunde herauszuziehen und beiderseits den Darm durch eine Gussenbauer'sche Klammer abzuschliessen, dann die Geschwulst reichlich im Gesunden abzutragen. Dann wurde die Basis des zugehörigen Mesenteriums durchtrennt und die blutenden Gefässe unterbunden. Vereinigung des Dünndarmes mit dem Dickdarm durch 13 Nähte 1. und 14 2. Reihe. Da der Dickdarm weiter war, musste hier ein Zwickel mit 6 Nähten versorgt werden. Einige Hilfsnähte an schwachen Stellen in 3. Reihe. $^1/_2{}^0/_{00}$ Sublimat, Jodoform. 6 versenkte Catgutnähte durch Peritoneum und Muskelschicht, 14 Seiden-Hautnähte. Keine Drainage. Operationsdauer $2^1/_2$ Stunden.

Abends Befinden gut, Puls 92, Temperatur 37,7. Kein Erbrechen. Klysma mit Wein, Wasser und Pepton. Nachts 0,01 Morphium. — 30. I. Status idem, Flatus sind abgegangen. Puls 120, Temperatur 38,1. 31. I. Nacht unruhiger, kein Schmerz in der Wunde, Bauch weich. Temratur 37,7, Puls 120, klein. Zunehmende Schwäche. Jod im Urin. Gesamtmenge 470 ccm. Abends 5 Uhr Puls 144 sehr klein, R. beschleunigt. Zunge feucht. Infus. digit 1,0: 150 stdl. 1 Esslöffel. 9 Uhr P. 148, R. 28. Aether stündlich 15 Tropfen, Wein. — 1. II. Rasch zunehmender Kollaps, 3.20 Tod.

Die exstirpierte Geschwulst stellt einen stark faustgrossen, uneben höckerigen Tumor dar, der an der hinteren Fläche mit bienenwabenartigen gallertigen Massen zu Tage tritt. Die durchgeführte Sonde ergibt die Länge von 13 cm und die in die beiden Lumina eingeführten Finger begegnen sich nach Ueberwindung eines elastischen Hindernisses in einer enteneigrossen ulcerierten Höhle. Auf dem Durchschnitte erscheint eine gallertige, derb elastische Masse von alveolärem Gefüge, welche sich gegen den Dünndarm (von welchen 5 cm mit entfernt sind) scharf abgrenzt, während sie sich auf das Colon ascendens in Form einer 6 cm breiten ringförmigen Infiltration erstreckt, welche nach oben durch brückenförmige, zum Teil polypös entartete Schleimhauträuder, welche die Lichtung verlegen, begrenzt wird. Der Wurmfortsatz und die Ausbuchtung des Coecum ist nicht entartet. 1—2gallertig entartete Lymphdrüsen wurden ebenfalls aus dem paracoecalen Gewebe enfernt.

Anatom. Diagnose: Gallertcarcinom des Colon ascendens.

Sektionsbefund: Herzfleisch schwach trübe, in den Kranzarterien und Aorta Fettflecken und Verdickungen. Lungen in den unteren Lappen sehr blutreich, feucht von zahlreichen frischen pneumonischen Herden durchsetzt. Bronchialschleimhaut stark gerötet. In der Bauchhöhle trübes Sekret; die Umgebung der Bauchwunde wie das retrocoekale Zellgewebe hämorrhagisch infiltriert. Die Nahtstelle hält bei Eingiessen von Wasser selbst unter ziemlich beträchtlichem Druck. Eine Stenose in der Naht nicht bemerkbar, jedoch auch die Nahtränder etwas hämorrhagisch infiltriert. Das Colon transversum stark durch Gas gebläht. Die Rinde der

Nieren etwas trübe und breit. Milz von mittlerer Grösse. Leber ziemlich gross und trübe. Als Todesursache muss doch wohl septische Peritonitis angenommen werden, welche zu der hypostatischen und Schluckpneumonie führte. Die Infektion fand wahrscheinlich während der lang dauernden Operation von dem kranken Darme aus statt.

5. Medulläres Carcinom des Colon transversum mit dem Jejunum verwachsen. Resektion des Colon und Jejunum. Tod durch septische Peritonitis.

Mathilde T., 52 Jahre alt (Hausarzt Dr. Neubürger, Frankfurt a. M.), Vater starb an Magencarcinom, eine Schwester an Ovarialcarcinom, erkrankte Ostern 87 mit Leibschmerzen und subfebrilen Temperaturen. Abführmittel veranlassten eine anhaltende Diarrhoe. Erst vor 10 Tagen wurde bei der trotz Abmagerung noch immer ziemlich starken Frau ein Tumor in der Mitte des Unterleibes entdeckt.

Status 7. VII. 87. Keine Drüsenschwellungen, keine Striae (trotz 4 Entbindungen), taubeneigrosser Nabelbruch. Hinter dem Nabel eine in querer Richtung 15, in vertikaler 13 cm messende Intumescenz, welche in querer Richtung leicht in vertikaler nur wenig verschiebbar erscheint. Oberfläche glatt, Konsistenz derb. Percussionsschall gedämpft tympanitisch. Stuhl dünnbreiig, ohne Blutbeimengung, Urin dunkel, eiweissfrei. Klinische Diagnose: Tumor im Colon transversum wahrscheinlich Carcinom.

Operation am 11. VII. 87. Bauchschnitt in der Linea alba. Ablösung des Netzes, elastische Ligatur um das zu- und abführende Stück des queren Grimmdarmes und um das Mesocolon, Resektion des erkrankten Darmstückes, zweireihige Darmnaht, wobei der zuführende Teil 13½ und der abführende 9 cm im Durchmesser mass. Verteilung der Nähte, so dass kein Zwickel nötig war. Da mit dem Colontumor eine Dünndarmschlinge untrennbar verwachsen war, wurde dieselbe ebenfalls resecierte und genäht, nachdem die Enden mit der Gussenbauer'schen Klammer abgeklemmt waren. Die Zahl der Nähte und Ligaturen ist nicht notiert.

Der resecierte Tumor besteht aus 18 cm des Colon transversum und 24—25 cm einer festgewachsenen Dünndarmschlinge. Die Mitte des Colon ist in der Ausdehnung von 12 cm in ein cirkuläres unregelmässiges Geschwür mit buchtig zerfallenem, jauchendem Grunde umgewandelt, dessen Wandungen aus einer rötlichweissen markigen Neubildung bestehen. Dieselbe ragt muttermundartig in das untere Darmlumen vor, ist 2—3½ cm dick, an der hinteren Fläche der Perforation nahe und daselbst mit dem Dünndarme fest verwachsen und ist sichtlich aus der Mucosa hervorgegangen, während sie sich in die Muscularis in Form zerstreuter, stellenweise fettig zerfallender Nester fortsetzt. Auf den mitentfernten Dünndarm greift die Neubildung bis auf die Submucosa über, während die Schleimhaut noch intakt ist. In der Schnittfläche des infiltrierten z. T.

markigen Mesenteriums liegt eine erbsengrosse, derbe Lymphdrüse von verdächtigem Aussehen.

Anatomische Diagnose: Medullarcarcinom des Colon transversum. — Die Kranke war abends noch sehr schwach, hatte zweimal erbrochen, klagte wenig über Schmerzen. Opiumtropfen. — 12. VII. Die Nacht war sehr unruhig, das Sensorium benommen, kühle Extremitäten, Leib etwas aufgetrieben, schmerzhaft. Mittags ½12 ruhiger Tod.

Sektionsbefund. Bauchschnitt 20 cm lang durch 15 Nähte vereinigt. Im kleinen Becken eine trübe, bräunlich missfarbige Flüssigkeit. Das Netz deckt in Form eines zusammengerollten Klumpens wie eine Schürze das Operationsgebiet und ist mit dem Magen fibrinös verklebt. Die Nahtstelle rechts von der Mitte des Colon transversum und die im Jejunum 260 cm über der Ileocoecalklappe hält beim Eingiessen von Wasser fest. Nahe der Dünndarmnaht eine hämorrhagische Schnürfurche von der Klammer. Das zwischen dieser Furche und der Naht liegende Gebiet ampullenförmig erweitert, hyperämisch und mit Fibrin bedeckt. Im Ligam. gastrocolicum liegend drüsig markige Knötchen im Fettgewebe. Herz klein, Myocard gelblich, unter dem Epicard reichlich Fett. Lungen ödematös aber noch überall lufthaltig. Beide Nieren gekörnelt, getrübt, in der l. eine Cyste. Leber mit Schnürfurche, Gallenblase zweifächerig mit einem Gallenstein in jedem Fach. Im Uterus 2 Schleimpolypen. Peritonitis septica, Tumor lienis, Nephritis parenchymatosa, Fettleber, Lungenödem.

6. Ludwig H., 48 Jahre alter Müller. Pat. stammt aus tuberkulöser Familie, will aber stets gesund gewesen sein. Im Oktober 1889 bekam er Schmerzen in der rechten Seite des Unterleibs, Diarrhoen. Januar 90 bemerkte er eine kleine Anschwellung über der rechten Leistengegend; Ende Januar etwa eine Tasse voll geronnenes übelriechendes Blut im Stuhl. Obstipation seitdem bedeutend, während welcher angeblich Pat. unangenehmen kotigen Geruch aus dem Mund hatte. Abmagerung.

Status am 3. X. 90. Ueber dem rechten Lig. Pouparti ein faustgrosser, derber, höckriger Tumor, der dem Coecum entspricht; derselbe ist beweglich und begrenzt. — Am 6. X. 90 wird durch einen dem Poupart'schen Bande parallelen Bauchschnitt der Tumor, welcher sich als Drüsencarcinom des Coecum herausstellte, freigelegt und durch Resektion entfernt. Das resecierte Darmstück war 19 cm lang. Ileum und Colon ascendens wurden mit Zwickelbildung vernäht. Ein carcinomverdächtiger Drüsenstrang führte in das kleine Becken und musste mit dem scharfen Löffel ausgekrazt werden. Jodoformdochttamponade und Schluss der Bauchwunde.

Nach der Operation starke Schmerzen. Nachmittags Temperatur 40,2. Aufstossen. Puls 120. Entfernung der Dochte und Einführung eines Drains. — 7. X. Temp. 37,5. Meteorismus. — 8. X. Windspiegel. Tod im Kollaps. Septische Peritonitis. Beginnende Hypostase. Lungenembolie.

7. Lucie B., Schneiderin, 45 J., aus Brest (Arzt Dr. Mommsen in Kaiserslautern). Pat. war bis Mitte Juli 1890 immer gesund gewesen, seit dieser Zeit leidet sie an Diarrhoe und heftigen, nach beiden Seiten des Bauches ausstrahlende Leibschmerzen. 3 Wochen vor Eintritt in die Klinik war vollkommene Verstopfung an Stelle der Diarrhoe getreten (Ende September 90), sie magerte sehr ab seit Mitte Juli. Kolossaler Meteorismus.

Bei der Aufnahme am 15. Okt. 90 wird durch Rectaluntersuchung etwa 12 cm oberhalb des Analringes ein selbst mit dünnen Darmrohren nicht passierbares Hindernis im Rectum gefunden. — Am 17. X. 90 wird die Colostomie in der linken Fossa iliaca vorgenommen und aus dem stark aufgeblähten Colon viel dünnbreiiger Stuhl entleert. Der vorher prall gespannte und aufgetriebene Leib fällt sehr bald ein und Pat. fühlt sich sehr erleichtert. — Am 10. XI. 90 wird von der Bauchfistel aus im Lumen des absteigenden Schenkels der Flexura sigmoidea ein trichterförmiges Geschwür palpiert, in dessen Centrum ein derber, kirschkerngrosser Körper liegt. Sowohl vom Rectum aus, als auch von der Bauchfistel aus ist nun ein apfelgrosser Tumor festzustellen, der sich sehr weit im Becken verschieben lässt und auch ziemlich begrenzt erscheint; daher wird am 10. XI. 90 die Laparotomie vorgenommen und der an der stärksten Convexität der Flexura sigmoidea liegende Tumor mit einiger Mühe vor die Bauchwunde gezogen und reseciert. Die Darmenden mit zweireihiger Naht vereinigt. Das resecierte Darmstück ist ca. 8 cm lang, und erweist sich als ein cirkuläres Carcinom, in dessen bleistiftdickem Lumen sich ein glattes scharfkantiges Knochenstück eingekeilt hatte. 3—4 bohnengrosse, etwas markig aussehende mesenteriale Drüsen wurden ebenfalls exstirpiert.

Der Verlauf der Heilung war befriedigend. Sechs Tage nach der Operation gieng der erste Stuhl durch das Rectum ab. Am 15. Dez. 90 wurde durch Umschneidung der Bauchfistel und Darmnaht die Colostomieöffnung geschlossen.

Vom 20. XII. ab erfolgte täglich normaler spontaner Stuhl. Die Heilung ging glatt von statten und Patientin konnte am 15. I. 91 aus der Klinik entlassen werden.

Nach Bericht vom 19. Mai 92 befindet sich Pat. wohl, Appetit und Verdauung sind in Ordnung, jedoch habe sie nicht sehr an Gewicht zugenommen. Die Bandage wird noch getragen.

8. Lina S., 35 Jahr alt, Schiffbauersfrau aus Eberbach (Arzt Dr. Schumacher). Patientin erkrankt 1890 Neujahr an Influenza, als deren Folgen heftige Diarrhoen zurückgeblieben sein sollen; am 24. Juni 91 gebar Patientin und seit dieser Zeit, in welcher sie ein von mässigem Fieber begleitetes Wochenbett durchmachte, stellte sich Ostipation ein und diese steigerte sich bis Dezember 91 so weit, dass selbst auf Ab-

führmittel nur minimale Entleerung stattfand und alle Speisen erbrochen wurden. Am 4. Januar 91 kam Pat. in klinische Beobachtung, wo in dem kugelig aufgetriebenen Bauch ein Tumor nicht nachgewiesen werden konnte.

Am 8. Jan. 91 wurde der Bauch über dem Coecum durch einen Schrägschnitt eröffnet. Aus der Oeffnung prolabieren zwei geblähte Dünndarmschlingen; die eingeführte Hand kann weder am Coecum noch Colon ascendens ein Hindernis feststellen. Anlegung eines künstlichen Afters am Coecum, durch welchen eine grosse Menge diarrhoischen Darminhalts entleert wird. — Vom 9. Januar bis 4. Februar trat unter reaktionsloser Einheilung des widernatürlichen Afters eine erhebliche Besserung im Allgemeinbefinden sowohl als auch in den Funktionen des Verdauungskanals ein. Pat. brach nicht mehr, ass mit wachsendem Appetit und entleerte allerdings etwas unregelmässig, ihren Kot durch den Bauch-After. — Am 4. II. wird bei Narkose im Colon descendens ein derber kleinapfelgrosser Tumor gefühlt, welcher frei beweglich und jedenfalls carcinomatöser Natur ist. — 9. II. Laparotomie durch einen dem Rippenbogen parallelen Bauchschnitt in der Mitte zwischen linker Crista ilei und Rippenbogen. Tumor am Colon descendens reseciert und zugleich 3—4 erbsengrosse derbere Drüsen aus dem Mesocolon exstirpiert. Darmnaht zweireihig mit Verstärkungsnähten. Schluss der Bauchwunde. In der Mitte der Geschwulst befindet sich ein cirkuläres Geschwür mit stark gewulsteten Rändern. Nach einigem Suchen gelingt es mit der Knopfsonde, einen durchgängigen zu- und abführendes Darmlumen verbindenden Kanal zu finden. Anatomische Diagnose ist Drüsencarcinom des Colon descendens mit fast absoluter Darmstenose. Verlauf günstig. — 13. II. 1. Erste Blähungen. — 16. II. Entfernung der Bauchnähte. — 17. II. Kotabgang durch den After. — 19. II. Reichlicher Stuhl. — Am 27. II. wird die Coecalfistel durch Anfrischung der Fistelränder des Darms und der Haut geschlossen durch Darm und deren Hautnähte. — 3. III. Stuhl.

Die Heilung der Fistel gieng ohne weitere Störung vor sich und Patientin wurde am 14. III. 91 nach Hause entlassen.

Nach Bericht des Herrn Dr. Schumacher vom 20. Okt. 92 befindet sich Pat. vortrefflich. Sie hat keine Beschwerden. Appetit und Stuhl in Ordnung. Die Bandage wird getragen, weil an Stelle der Typhlostomie eine ganseigrosse Hernie besteht.

9. Frau Sch., Mannheim, 45 J. alt, war seit jeher verstopft und litt vor einigen Jahren an leichter Melancholie. Seit ½ Jahr steigerten sich die Unterleibsbeschwerden bis zu Koliken, Uebelkeiten, Erbrechen. Die Anfälle wiederholten sich alle 8—14 Tage. Seit anfangs Januar ganz ungenügende Entleerung, starkes Kollern im Leibe trotz aller Abführmittel. Angeblich beginnen die Blähungen im Colon ascendens und gehen bis zur Mitte des Colon transversum.

Am 22. I. 92 war der Leib mässig tympanitisch, nicht empfindlich, kein Tumor und kein Ascites nachweisbar. Retroflexio uteri. Vom Klystier läuft nicht viel über ½ Liter ein. Puls 88, aber jeder 10.—12. aussetzend. Oelklystiere ohne Erfolg verordnet. — 24. I. operierte Czerny in Mannheim, assistiert von Herrn Dr. Heuck und Dr. Hanser, während Dr. Fischer narkotisierte. Wir verwendeten anfangs Chloroform, dann Aether, kein Morphium. Schnitt in der Mittellinie legte das geblähte Colon transversum frei. Cz. richtete den Uterus mit leichter Mühe auf und fand in der Flexura sigmoidea einen derben Skirrhus, der sich nach Verlängerung des Bauchschnittes nach unten mit einiger Mühe vorziehen liess. Ober- und unterhalb wurde eine elastische Ligatur angelegt und 6 cm mit einem kleinen Mesenterialkeil, welcher eine geschwollene Drüse enthielt, entfernt. Dann folgte die doppelreihige Darmnaht mit ca. 46 Nähten und einige Mesenterialnähte (Seide). 8—10 Gefässe wurden ligiert. Der Darm versenkt, die Bauchwunde mit ca. 20 Seidennähten geschlossen. Die Operation dauerte 1½ Stunden.

Der Verlauf war günstig, nur am 2. Tage trat eine Temp. von 38,5 mit kolikartigen Schmerzen und Kollern ein. Es zeigte sich aber weder Erbrechen noch peritonitische Reizerscheinungen. Am folgenden Morgen (26. I.) wurden grosse Kotmassen aus dem Rectum entfernt und dann bewirkten Glycerinklystiere regelmässig Stuhl. Die Darmnaht hatte also ihre Probe gut bestanden (Dr. Heuck). Die Rekonvalescenz machte gute Fortschritte und die Stimmung wurde besser, als sie seit Jahren gewesen ist (Okt. 92).

10. Sarkom des Colon transversum, Recidiv nach einer vor 5 Jahren vorgenommenen Ovariotomie. Resektion des Darmes, Heilung, nachdem eine embolische Pleuropneumonie durch Thoracocentese beseitigt war.

Anna R. aus Bretten, 34 Jahre alt, wurde von Cz. am 22. Nov. 1881 wegen Ovarialsarkom doppelseitig ovariotomiert und am 23. Dez. d. J. gesund nach Hause entlassen. Seitdem war ihre Gesundheit ganz in Ordnung, die Periode weggeblieben. Vor ¼ Jahr litt sie an Magenbeschwerden, Appetitlosigkeit, die sich auf ärztliche Behandlung besserte. Seit 3 Wochen bemerkte sie Druckgefühl und in der Mitte des Unterleibs einen harten Knollen, wegen dessen sie von Dr. Schülein in die Klinik geschickt wurde.

Status am 19. Juni 86. Gutaussehende kräftige Frau, Hautnarbe glatt, nicht ektatisch. Zwischen Nabel und Symphyse etwas nach links herüberreichend ein faustgrosser, derb höckeriger, leicht verschieblicher Tumor, welcher von Därmen überlagert ist. Derselbe lässt sich bis ins vordere Scheidengewölbe herabdrücken, steht aber mit dem kleinen retrovertierten Uterus in keinem Zusammenhange. Das rechte Scheidengewölbe frei, im linken eine weichlappige Masse wie ein normales Ovarium

fühlbar. Innere Organe normal. Da ein Tumor im Darm oder Mesenterium angenommen werden musste, ohne dass weitere Metastasen nachweisbar waren, wurde am 21. II. die Operation bestehend in der Resektion des im queren Grimmdarm sitzenden Tumors vorgenommen. Schnitt in der alten Narbe, die in der oberen Hälfte mit dem Netz fest verwachsen ist. Das Netz wurde deshalb unter Anlegung zahlreicher Ligaturen durchtrennt. Hinter dem Netze findet sich im Colon transversum ein faustgrosser Tumor, der zunächst vom Netz durch 8 Massenligaturen isoliert wird. Dann wird zu beiden Seiten des Tumors je eine elastische Ligatur durch eine gefässlose Stelle des Mesocolon herumgeführt und dadurch der Darm im Gesunden abgeschnürt. Nachdem eine ebensolche Ligatur um das zugehörige Mesocolon gelegt war, wurde der Tumor excidiert, die beiden Blätter des Mesocolon (welches nicht keilförmig, sondern parallel dem Darme durchschnitten wurde) mit 7 Seidennähten vernäht, dann die beiden Darmlumina mit 20 inneren und 20 äusseren Seidennähten und einer kurzen fortlaufenden Schleimhautnaht der hinteren Wand vereinigt. Nach Lösung der elastischen Ligaturen mussten noch 24 Ligaturen am Mesenterium und 7 Ligaturen am Darme angebracht werden. Ebenso wurden aus dem Mesenterium noch einige über bohnengrosse Lymphdrüsen, welche verdächtig erschienen entfernt und das Loch im Mesenterium durch 3 Knopfnähte vereinigt. Desinfektion mit 1‰ Sublimat, Jodoformierung der Nahtstelle, Schluss der Bauchwunde mit 14 Nähten, nachdem noch ein Netzstück, welches sich immer zwischen die Wunde legte, reseciert war. Die resecierte Geschwulst besteht aus einer faustgrossen, knollig höckerigen Masse, welche auf dem Durchschnitte blassrötlich, derb faserig und unregelmässig reticuliert aussieht und im Centrum 2 bohnengrosse verkäste Partien enthielt. Sie sitzt dem 13 cm lang resecierten Colon transversum mit der ganzen Breite auf und ragt in das Darmrohr mit einem kraterförmig vertieften, unregelmässig gestalteten, missfärbig belegten, mit gewulsteten harten Rändern umgebenen Geschwür von $7^1/_2$ cm Länge und 1—3 cm Breite herein, während es mit dem äusseren Teil in das Omentum majus hereinwuchert.

Anatomische Diagnose: Alveoläres Lymphosarkom des queren Grimmdarmes.

Der Verlauf gestaltete sich günstig, jedoch stieg die Temp. am 22. VI. auf 39,3. und als Ursache fand sich eine leichte Pneumonie rechts hinten unten. Der Puls stieg am 24. VI. auf 132 blieb aber kräftig. Die Dämpfung nahm zu bis zur Mitte der Scapula, und der Stimmfremitus, der früher verstärkt erschien, war am 25. VI. abgeschwächt (Pleuropneumonie). Es wurde der Verband gewechselt, aber mit Ausnahme von 3 Nähten, welche etwas zu fest schnürten und deshalb entfernt wurden, alles in Ordnung gefunden. — Am 27. VI. geht die Dämpfung etwas zurück, die Temp. fällt, Herpes labialis et lingualis. — Am 28. VI. durch Klystier mit Oelemulsion fester Stuhl. — Am 2. VII. stieg die bis dahin

normale Temperatur wieder und ebenso die Dämpfung. Am 12. war die Dämpfung vorne bis zum unteren Rand der 3. Rippe hinten bis zur Spina scapulae gestiegen. Die Atemnot nahm zu, die Temp. war gestern Abend 40,0.

Eine Punktion mit der Pravaz'schen Spritze ergab stinkenden jauchigen gangränösen Eiter. Da dadurch die bereits vorher gefasste Meinung, dass es sich um Lungenembolie mit Abscessbildung und sekundäre Pleuritis handeln müsse, bestätigt wurde, machte ich am unteren Rande der 4. Rippe in der Achsellinie einen Schnitt, durch welchen der Finger in morsches Lungengewebe gelangte, nachdem eine ziemliche Menge Jauche sich entleert hatte. Drainage. Die Pleura wurde täglich mit Borwasser ausgespült, wodurch die Sekretion bald weiter abnahm, dass am 24. VII. das eine der zwei Drainröhren entfernt werden konnte. Das Fieber verlor sich und am 1. VIII. verliess die Kranke das Bett und einige Tage später die Klinik. Sie hat sich von der schweren Erkrankung vollständig erholt. Vorstellung der völlig gesunden R. in der chirurgischen Sektion der Heidelberger Naturforscherversammlung 1889.

Bericht vom 21. Mai 1892, dass sie sich „ganz wohl befindet, dass Appetit, Schlaf, sowie alles, was sie zur Gesundheit nötig hatte, mit einander vereinigt ist".

Zehn maligne Darmtumoren, welche sämtlich vom Dickdarm (Coecum 4, Flexura sigmoidea 2, Colon transversum 3, Colon descendens 1) ausgingen, wurden der Operation unterzogen. Dreimal war das Carcinom auf einen anderen Darmteil übergegangen und erforderte eine doppelte Darmnaht. Zweimal vom Colon transversum auf die Flexura sigmoidea und den Dünndarm, einmal vom Coecum auf das Duodenum.

Was die Natur der Geschwülste betrifft, so war einmal (1) ein medullares, einmal ein papilläres (3), viermal (6, 7, 8, 9) ein einfaches Drüsencarcinom diagnostiziert, von denen die 3 letzten mehr der derben skirrhösen Form angehörten und deshalb wohl auch eine bessere Prognose boten.

Es liegt wohl nahe, anzunehmen, dass auch der Drüsenkrebs des Darmes ähnlich wie der Drüsenkrebs der Mamma nicht selten als derber, langsam wachsender Knoten beginnt und erst später durch raschere Zellenproliferation mehr die medullare Form annimmt.

Dreimal (2, 4, 5) wurde ein Gallertcarcinom festgestellt. Endlich fand sich einmal ein alveolares Lymphosarcom des Colon transversum (10), welches noch dadurch eine besondere Stellung einnimmt, weil es 5 Jahre nach der Entfernung eines Ovarialsarcoms

auftrat und weil die Patientin noch jetzt sechs Jahre nach der Darmresektion, 11 Jahre nach der Operation des primären Sarcoms ganz gesund ist.

Was die Resultate der Operation betrifft, so kamen auf den ersten glänzenden Erfolg leider mehrere Misserfolge. Im ganzen sind 5 Genesungen und 5 Todesfälle zu verzeichnen. Der Tod erfolgte einmal (2) durch Kollaps nach der sehr schweren und langdauernden Operation und viermal durch septische Peritonitis. Wenn auch bei diesen Fällen Herzschwäche manchmal mitgespielt haben mag, so ist doch wohl hauptsächlich die Infektion des Bauchfelles durch Darminhalt während der Operation als Todesursache anzuklagen. Dem entsprechend erfolgte der Tod auch schon am 1.—3. Tage. Die Darmnaht that jedesmal ihren Dienst.

Von 3 Doppelresektionen des Darmes trugen 2 zu der Vermehrung der Todesfälle bei und müssten eigentlich bei der Berechnung der Mortalität der Darmresektion wegen Geschwülsten besonders gezählt werden.

Von den 5 nach der Operation genesenen Kranken ist eine (1) schon nach 6 Monaten 11 Tagen an kontinuierlichem Recidiv gestorben. Vier leben noch (seit 18, 21, 10 Monaten und 6 Jahren) in voller Gesundheit und sind durch die Operation von ihren grossen Beschwerden vollkommen befreit.

Das bedeutet freilich noch keine definitive Heilung von dem Krebsleiden, aber immerhin zeigen die Fälle, dass die Darmresektion bei richtiger Auswahl und guter Ausführung grossen Nutzen zu schaffen im Stande ist. Wenn die Kranken schon seit Jahren durch ihre Leiden geschwächt und ein grosser nur schwer beweglicher Tumor (Fall 1, 2, 4, 5, 6) vorhanden ist, wird man besser von der Radikaloperation abstehen und bloss dann zu derselben greifen, wenn es gelingt, durch eine vorausgehende Enterostomie die Kräfte des Patienten zu heben. Am günstigsten werden immer die Fälle sein, bei denen ein kleiner Skirrhus schon frühzeitig Stenosenerscheinungen macht und deshalb zum Handeln auffordert. Bei Nr. 7, 8 und 9 konnten wir vor der Operation keinen Tumor nachweisen und bloss aus dem Symptomenkomplexe einen malignen Tumor vermuten. Bei 7 und 8 gelang es nach der dringend erforderlichen Enterostomie den kleinen Tumor zu finden und ihn durch eine 2. Operation zu beseitigen.

Im Falle 9, wo der Meteorismus noch nicht allzugross war, konnten wir den vermuteten kleinen Tumor der Flexura sigmoidea

durch die Probeincision feststellen und schritten sofort auch zu seiner Entfernung durch die primäre Darmresektion.

Sechs von den Kranken waren weiblichen, vier männlichen Geschlechtes. Die Männer gingen nach der Operation sämtlich zu Grunde, während von den 6 Frauen 5 gerettet wurden. Das Alter bewegte sich zwischen 34 und 52 Jahren und war im Durchschnitt 45 Jahre. Das niedrigste Alter (34 Jahre) hatte die Patientin mit dem Sarcom.

2. Tuberkulöse Darmtumoren.

11. Christine W., 34 Jahre, operiert 12. VI. 86 (mitgeteilt in den Beiträgen zur klinischen Chirurgie, VI. Bd. S. 76, Tübingen 1890).

12. Johann M., 54 Jahre, operiert 38. VI. 86. (Ebenda S. 70.)

13. Johann Sch., 25 Jahre, operiert 17. XII. 86. (Ebenda S. 81.)

14. Eduard M., 50 Jahre, operiert 11. II. 88. (Ebenda S. 82.)

15. Elise D., 49 Jahre, operiert 20. V. 89. (Ebenda S. 83.)

16. Georg R., 54 Jahre, verheirateter Hausierer aus Oberradenze stammt aus gesunder Familie. Im Jahre 1880 acquirierte sich Patient einen Tripper, welcher eine Hodenentzündung begleitete; seit dieser Zeit hat sich Pat. nicht wieder recht erholt, vor allen Dingen datiert daher ständiges Abweichen. 1886 leichte Lungenentzündung, 1888 Magenschmerzen, die sich nicht wieder verloren, Abmagerung, Schwäche, Appetitlosigkeit bewogen endlich den Patienten, die Klinik aufzusuchen, wo nach einem am 3. III. 1890 aufgenommenen Befund in der rechten regio iliaca etwas oberhalb der Spina anterior superior ein höckriger, derber Tumor konstatiert wurde. Die Geschwulst war 8 cm lang, 4 cm breit, darunter geblähter Darm, einen faustgrossen Tumor vortäuschend; Inguinaldrüsen beiderseits infiltriert, indolent; am Penis eine breite, alte Narbe in der Medianlinie. Salzsäure im Magen, der nicht dilatiert ist.

Die klinische Diagnose lautet auf Tumor des Coecum oder Colon ascendens, neoplastische oder tuberkulöse Natur zweifelhaft.

Am 8. März 1890 wurde der Bauch durch einen 15 cm langen Schnitt am äusseren Rand des Musculus rectus eröffnet. Nach Lösung des Tumors von der Bauchwand, an welcher er adhärent war, wird die Resektion des dem unteren Ileum angehörigen pathologischen Darmstückes nach Anlegung elastischer Ligaturen um Darm und Mesenterium ausgeführt und die beiden Darmenden durch doppelreihige Naht vereinigt. Nach üblicher Toilette der Bauchhöhle und Einlegung eines Drains bis zur Naht, wird der Bauch geschlossen. Dauer der Operation 2½ Stunden.

Tumorbeschreibung: Das resecierte Darmstück ist im ganzen 33 cm lang, zeigt an seinem oberen zuführenden Teil im Bereiche von 9 cm Länge gesunde Darmschleimhaut. Die Muscularis dieses Teiles hochgradig verdickt, das Lumen der ganz ausserordentlich erweiterten Darmstücke beträgt 12, seiner Peripherie 15 cm; unterhalb dieser Zone beginnt

ein durchschnittlich 2 cm breiter Ring einer blumenkohlartig sich in das Lumen vorwölbenden Geschwulstmasse; diese ist an den meisten Stellen ulceriert, hämorrhagisch, fühlt sich weich an und zeigte auf dem Durchschnitt eine von gallertartigen Knötchen durchsetzte Struktur. Es folgt jetzt eine ca. 5 cm lange Darmpartie, welche Narben zeigt und nur an einzelnen Stellen sind die Follikel geschwellt und hämorrhagisch. Die Peripherie des Darmes beträgt an dieser Stelle 4½ cm; hieran schliesst sich eine 9 cm lange ulcerierte, zum Teil zerfallene Partie an, das Lumen dieser Stelle ist etwas weiter (6 cm). Die letzte Zone, 5 cm lang, ist sehr verdünnt, sonst aber vollkommen normale Darmschleimhaut mit einem Lumen von 7 cm.

Bei der Untersuchung im pathologischen Institut stellt sich heraus, dass der Tumor tuberkulöser Natur ist.

8. III. Patient überstand die Operation gut. Opium. — 10. III. Singultus und stechende Schmerzen. — 11. III. Drain entfernt. — 20. III. Spontaner Stuhl während der Nacht und am Tage. — 21. III. Wieder Stuhl. Allgemeinbefinden gut. — 26. III. Ausschabung eines tuberkulösen Knochenheerdes im rechten Olecranon. — 31. III. Ausser Bett mit Bandage. — 2. IV. 90. Auf Wunsch entlassen. — Am 24. Mai 1892 schreibt Herr Dr. Saake (Pforzheim): Heute stellte sich Georg K. vor. Die Fistel am Ellbogen secerniert noch. Fieber oder starke Abmagerung sind nicht mehr vorhanden. Dagegen sollen manchmal Diarrhoen, starke Nachtschweisse, Husten und Auswurf bestehen. Urin war eiweissfrei.

17. Philippine J., 17 Jahre, Cigarrenarbeiterin. Pat. erkrankte nach längere Zeit vorhergehenden Beschwerden im Frühjahr 1887 an Kothabszess der Ileocoecalgegend; nach der Inzision des Abszesses blieb eine Kothfistel zurück, zu welcher Februar 88 eine zweite über der Mitte des rechten Darmbeinkammes hinzutrat. — Am 7. II. 88 wurde Pat. in die Klinik aufgenommen. Sie war damals schwächlich, sehr abgemagert, ohne jedoch nachweisbar pthisischen Befund. In der rechten Inguinalfalte und über der Mitte des rechten Darmbeinkammes liegt je 1 Fistel. Der Oberschenkel ist in der Hüfte in 90° zum Rumpf flektiert und geschwollen. Bei Druck auf den Oberschenkel entleert sich Eiter aus der Inguinalfistel; die beiden Fisteln kommunizieren.

Am 10. II. wurden die Fistelkanäle durch breite Spaltung und Auslöffelung gereinigt, aber ein primärer Heerd dabei nicht aufgefunden. Pat. wurde am 10. August 1888 nach Hause entlassen. Das Allgemeinbefinden hatte sich gebessert; die Fisteln aber waren nicht versiegt. Zu Hause befand sich Pat. abwechselnd gut und schlecht; sie war monatelang auf, hat aber dann wochenweise gelegen. Seit April 90 geht ihr Allgemeinzustand wieder bedenklich zurück und Pat. wird am 7. VII. 1890 wieder aufgenommen. Der Befund bei der Aufnahme kann wieder keine Lungenaffektion feststellen, wohl aber im Abdomen einen walzen-

förmigen Tumor, der in der Längsaxe des Körpers in der regio ileocolica verläuft. Im Uebrigen hat sich der neue Befund gegen den früheren wenig verändert.

Am 17. VII. wird durch einen 10 cm langen Schnitt, der von der spina ant. sup. am Poupart'schen Band entlang und von da im Bogen nach aufwärts geführt wird, die Peritonealhöhle eröffnet und nach teils stumpfer, teils scharfer Durchtrennung der das Colon umgebenden und fixierenden Adhäsionen 2 bohnen- resp. erbsengrosse Fisteln im Darm freigelegt, welche an der Einmündungsstelle des Ileum ins Coecum lagen. Bei beiden Fisteln wurden die Ränder bis zu gesunder Schleimhaut angefrischt und durch 10 Seidenknopfnähte geschlossen. Ueber der Darmnaht wurden die Netzzipfel mit 4 Knopfnähten befestigt und die Bauchwunde nach Tamponade vernäht. Pat. überstand die Operation ziemlich gut. — 19. VII. Dochte gekürzt. — 20. VII. Kotaustritt aus der Wunde. Drainage. — Am 11. VIII. 90 wird Pat. mit Kotfisteln nach Hause entlassen; die Heilung der Wunde hatte bis auf das Recidiv der Kotfistel keine Komplikationen. Das Allgemeinbefinden war ziemlich befriedigend. Eine Besserung ist jedoch nicht zu konstatieren.

18. Richard M., 26 Jahre, Fabrikarbeiterin aus Käferthal. Als Kind litt Pat. an geschwollenen Drüsen; im 18. Lebensjahr hatte er dreivierteljahrlang eine Blinddarmentzündung durchzumachen und musste seitdem diät leben; er hatte öfters Obstipation. Mitte Mai 1891 traten ohne bekannte Ursache Schmerzen in der rechten Bauchgegend auf; der behandelnde Arzt konstatierte dort eine vermehrte Resistenz. Mitte August 91 entstand unterhalb des Nabels eine Geschwulst, welche incidiert wurde und Eiter entleerte. Pat. arbeitete mit Intervallen, wurde aber im Dezember 91 durch stärker auftretende Schmerzen in derselben Gegend gezwungen, wieder ärztliche Hilfe zu suchen und am 14. VII. in der chir. Klinik aufgenommen. Der Patient ist ein ziemlich kräftig gebauter Mann, aber etwas anämisch und abgemagert. In der rechten Regio hypogastrica beginnt unterhalb der Spina ilei ant. sup. der obere Rand eines Tumors und reicht bis zur Mittellinie unter den Nabel; der untere Rand der Geschwulst geht am Poupart'schen Bande entlang; am medialen Rande der Geschwulst liegt 4 Querfinger unterhalb des Nabels eine Fistelöffnung, welche dicken, graubraunen, nicht riechenden Eiter entleert. Inguinaldrüsen rechts bohnengross.

Am 15. XII. 91 wurde durch Spaltung der äusseren Bauchwand eine bohnengrosse Fistel im Coecum genau an der Ileocoekalklappe freigelegt; von dieser Fistel aus wurde der Darm touchiert und ein Geschwür im aufsteigenden Dickdarm konstatiert, welches das Darmlumen sehr verengte; infolge dessen wurde das Coecum nach Lösung verschiedener Adhärenzen und Entfernung einer Reihe bohnengrosser verkäster Lymphdrüsen aus dem Mesocoecum reseziert und die Kontinuität des Darmes

durch zweireihige zirkuläre Naht wieder hergestellt. Nach Reposition des Darmes wurde tiefe Peritonealtamponade mit 6strähnigem Jodoformdocht und Schluss der Bauchwunde ausgeführt. Die Operation dauerte 2 Stunden,

Tumorbeschreibung: Das exstirpierte Darmstück hat eine Länge von 7 cm, zeigt in der Mitte ein unregelmässiges Geschwür, entsprechend der Fistel und eine narbige Einziehung; der Umfang beträgt hier nur 4 cm, während er an beiden Schnitträndern 6 cm beträgt. Das Coecum und der Wurmfortsatz sind infolge des geschwürigen Prozesses atrophisch geschrumpft, so dass das Ileum mit einem überhängenden Schleimhautrand sich von den Geschwüren des geschrumpften Blinddarmes scharf abgrenzt. Vom Blindsack besteht nur eine seichte Vertiefung. Die Ulcera sind hämorrhagisch gefärbt, von unterminierten polypösen Rändern begrenzt und setzen sich nach oben in das Colon ascendens ohne starke Begrenzung fort. Am Schnittrand und am sichtbaren Teil des zurückgelassenen Colon ascendens sind keine Geschwüre mehr auf der Schleimhaut, doch ist dieselbe mit zahlreichen 1—2 mm dicken, 3—5 mm langen polypösen Zotten besetzt.

Der Verlauf der Heilung nach der Operation war ohne Störung. Fieber hatte Pat. vom dritten Tage nach der Operation überhaupt nicht wieder. — Am 17. XII. werden die Jodoformdochte entfernt und Drains eingelegt. — 18. XII. Abgang von Winden. — 19. und 21. XII. Viel brauner Stuhl nach Glycerinklystieren. — 23. XII. Erster spontaner Stuhl. Allgemeinbefinden sehr gut. — 26. XII. Sind alle Nähte entfernt. — 22. XII. Drain entfernt. — Vom 21. XII. ab flüssige, vom 29. XII. leichte feste Nahrung. Unter dauerndem Wohlbefinden erholt sich Pat.; er steht am 12. I. 92 zum erstenmale auf und wird am 20. I. entlassen. — 20. VI. 92. Pat. etwas abgemagert, hatte 2 Monate nach der Operation 10 Pfund zugenommen, welche er jetzt wieder eingebüsst hat. Die Nahrung besteht fast nur aus Kartoffel! Stuhlgang regelmässig, Appetit gut. Bauchwunde glatt, nicht ektatisch, trägt die bruchbandartige Bandage. Spitzendämpfung V. R. O. und beiderseits Spitzenkatarrh.

19. Moses F., 31 Jahre, Kaufmann aus Kaiserslautern. Patient ist stark hereditär tuberkulös belastet. Seit Mai 1891 leidet F. an typhlitischen Beschwerden, Stuhlverstopfung, Auftreibung des Leibes und Schmerzen in der Blinddarmgegend. September 91 floss reiner, nicht übelriechender Eiter aus dem After, damals wurden 10 cm oberhalb des Afters ein Ulcus in der Mastdarmwand konstatiert. Diese Eiterentleerung dauert mit Intervallen fort bis zum 4. Januar, wo Pat. in die hiesige Klinik aufgenommen wurde. Der Allgemeinzustand des Pat. verschlimmerte sich von Beginn des Leidens; Abmagerung, Nachtschweisse und Husten stellten sich ein. Der Aufnahmebefund stellte beiderseitige Spitzenaffektionen fest. In der Coecalgegend, dicht oberhalb des Pou-

part'schen Bandes besteht intensiver Druckschmerz und vermehrte Resistenz, über welcher tympanitisch-metallischer Perkussionsschall bestand. Aus dem Anus entleerte sich grünlicher, dickflüssiger Eiter in ziemlicher Menge.

Da die Punktion der Ileocoecalgegend Eiter herausförderte, wurde am 1. I. 92 dicht oberhalb der Spina sup. ant. incidiert und nach Durchtrennung der Muskulatur eine nussgrosse Abscesshöhle eröffnet, aus welcher sich fungös aussehendes Granulationsgewebe, aber kein eigentlicher Eiter entleert. Da der Verdacht besteht, dass die Abscesshöhle Darmlumen sei, wird vorerst die Entscheidung in suspenso gelassen, weil kein Kot sichtbar wird. Die Höhle wird mit Jodoformgaze tamponiert und drainiert. Die Rektaluntersuchung ergibt ein erbsengrosses Geschwür an der vorderen Mastdarmwand 1 cm oberhalb des Afters; das Geschwür führt zu einem pararektalen haselnussgrossen Abscess; Ausschabung und Tamponade mit Jodoformgaze. — Beim Verbandwechsel am 9. I. 92 entleert sich flüssiger Koth aus der Bauchwunde. Das Allgemeinbefinden des Pat. bessert sich, die Schmerzen im Leib haben aufgehört und Pat. verlässt am 8. II. die Klinik, um sich nach 3 Wochen zur Operation (Resektion der ulcerösen Darmpartie) wieder einzufinden. — Am 5. III. wird die Fistel nach Ausschabung und Reinigung ihrer Ränder und Wände durch 4 Knopfnähte geschlossen und darauf das Coecum durch einen 17 cm langen, rechtsseitichen Bauchschnitt freigelegt. Das Netz war an einigen Stellen adhärent und musste gelöst werden, ebenso andere Adhäsionen der Umgebung des Coecum; darauf wurden elastische Ligaturen an den Darm und Mensenterium angelegt und das Coecum mit einem 4½ cm langen Stück Ileum reseciert. (Zweireihige Darmnaht). Schluss der Bauchwunde mit Tamponade.

Der exstirpierte Tumor besteht aus 11 cm Darmrohr, wovon 4½ cm auf das hypertrophische, mit gesunder Schleimhaut überzogene Ileum und der Rest auf Coecum und Colon ascendens kommen. Der Blindsack ist fast ganz geschrumpft; Wurmfortsatz im schwartigen Gewebe der Umgebung nicht deutlich erkennbar. Die Bauhin'sche Klappe stark gewulstet und oedematös, aber mit gesunder Schleimhaut überzogen stenosiert das Darmlumen, welches aufgeschnitten ca. 3½—4 cm Umfang zeigt; der stark ausgezogene Ileumumfang ca. 9 cm, der Umfang des atrophischen verdünnten Colon ascendens beträgt 8 cm. Es bestand somit sichtlich starke Stenose der Ileocoecalklappe. Der ganze resecierte Coecalteil ist bis auf einen 2 cm breiten gesunden Rand von Schleimhautgeschwüren bedeckt, welche unregelmässig ausgenagten Grund und dazwischen liegende polypöse Schleimhautexcrescenzen darbieten. Offenbar ist das Geschwür in Benarbung begriffen, während der Rand desselben gegen das Colon ascendens zu mit ausgenagten und unterminierten Schleimhauträndern noch im Fortschritt (der Erkrankung) begriffen ist. Im tiefsten Teile der coekalen Tasche, dicht oberhalb der Klappe, findet sich eine kleinfingerweite

Fistel, welche direkt in die Bauchdeckenfistel übergeht. — Operationsdauer 5/4 Stunden.

6. III. Schlaf nach Morphium 0,01. Viel Durst. Leib nicht schmerzhaft. Puls 90, regelmässig. — 7. III. Flüssige Diät. Docht zur Hälfte gekürzt. — 8. III. Flatus. Die Wunde klafft ziemlich weit, im Grunde liegt eine Darmschlinge. — 9. III. Spontaner Abgang von dünnem Stuhl. — 10. III. Aus der Fistel entleert sich ein wenig dünner Eiter. — 12. III. Entfernung der Nähte. Aus der Fistel entleert sich fäkulent riechender Eiter, aber kein Koth. — 14. III. Auf Ricinus mehrere dünne Stühle. — 2. IV. Steht Pat. auf mit Pelotte. Stuhlgang ist regelmässig. Appetit gut; trotzdem ist das Aussehen des Pat. noch ziemlich schlecht. Die Eiterung aus der sich allmählich verkleinernden Abszesshöhle nimmt ab. Abgesehen von allgemeinem Schwächegefühl bestehen keine subjektiven Beschwerden. — 6. IV. Wird Pat. auf Wunsch in die Behandlung seines Hausarztes entlassen. — Am 8. April erfolgte nach Bericht des Arztes der Tod infolge starker Blutung aus dem Mastdarm. — Sektion wurde nicht erlaubt.

20. Barbara B., 22 Jahre, Cigarrenarbeiterin aus Hockenheim. Mit 18 Jahren menstruiert. Vor zwei Jahren (1890) erkrankte Pat. an Influenza, einige Zeit nach ihrer Genesung verspürte Pat. Schmerzen im Leib, welche immer heftiger wurden und besonders rechterseits lokalisiert waren. Häufige Diarrhöen. Unterbrechungen der Menstruation. Die Untersuchung am 16. V. ergibt bei sonst normalen Verhältnissen, dass die untere Lebergrenze in eine rechtsseitige Bauchdämpfung übergeht; diese ist absolut von der Wirbelsäule bis zur Mamillarlinie, wo der tympanitische Klang beginnt. In der rechten Hälfte des Mesogastriums liegt ein kleinfaustgrosser Tumor, der von der Mittellinie bis zur vorderen Axillarlinie, nach abwärts bis unter die Interspinallinie reicht und sich nach oben in eine diffuse Resistenz, anscheinend den unteren Leberrand verliert. Der Tumor hat ovoide Form, lässt sich seitlich und unten deutlich umgreifen und seitlich etwas verschieben; bei tiefer Inspiration rückt derselbe ca. 1 Querfinger abwärts. Urin sauer, eiweissfrei. Kein Gallenfarbstoff. Stuhl geformt, normal gefärbt. Der Tumor hängt nicht mit dem Uterus zusammen.

Diagnose: Darmtumor, jedoch Gallenblasen und Nierentumor nicht ganz ausgeschlossen.

23. V. Operation seitlich vom Rectus abdominis; ziemlich grosse Menge Ascitesflüssigkeit, trübe. Nach Ablösung von Netzadhäsionen liegt der Coecal-Tumor frei, welcher durch straffe Schwarten und Lymphdrüsenstränge mit dem Mesenterium fixiert war, ein derber Strang, welcher dem Wurmfortsatz glich, fixierte den Tumor an die Linea terminalis. Lösung der Aussenseite des Tumors durch 6 Massenligaturen und Hervorziehen aus der Bauchhöhle; Resektion des Tumors nach elastischer Abbindung

der zu- und abführenden Darmrohre. Cirkuläre Darmnähte ca. 28 Ligaturen 12. Mesenterialnähte 6. Tamponade der Wunde mit Jodoformdochten. Der resecierte Tumor ist an seiner konvexen Seite 15 cm, an der konkaven 9 cm lang. Die Oeffnung ist nur so gross, dass sich die Fingerspitzen mühsam durch Schwarten und eingedickte Kotsteine hindurch berühren; im Coecum sitzen tiefgreifende Geschwüre mit unterminierten Rändern.

Anatomische Diagnose: Tuberkulöser Tumor des Coecum und Colon ascendens.

Operationsdauer 5/4 Stunden. Der Verlauf war durch eine Schluckpneumonie rechterseits und Pleuritis kompliziert; die Erscheinungen gingen aber sehr bald (25.—26. V.) zurück. — 25. V. Abgang von Flatus. — 26. V. Spontaner Stuhlgang. — 12. VI. Allgemeinbefinden bessert sich; Appetit dauernd gut, Stuhlgang regelmässig. — 1. VII. ist der Lungenbefund wieder normal. Pat. steht mit Bandage auf. — 8. VII. Pat. sieht blühend aus; Gewicht hat zugenommen; sie wird entlassen. — 19. VII. Vorstellung im vollständigen Wohlbefinden.

21. Hermann K., 31 Jahre. Pat. leidet seit 8 Jahren (1884) an Verdauungsbeschwerden und zwar Stuhlverstopfung vorwiegend. 1890 bekam Pat. einen Blutsturz aus der Lunge, welcher sich September 1891 wiederholte. Jetzt (1892) quälen den Pat. hauptsächlich Blähungen. Die Untersuchung ergibt in der rechten Ileocoecalgegend einen länglichen derben Strang, welcher druckempfindlich ist.

25. V. 1892. Bauchschnitt neben dem Rectus rechts aussen. Das Coecum ist von Adhäsionen bedeckt; die Aussenfläche fibrinös, gerötet und verdickt. Das Coecum wird möglichst vorgezogen vor die Wunde und unter elastischer Abschnürung der zu- und abführenden Lumina resecierte ca. 24 Nähte in der Darm-Cirkulärnaht und 6 im Mesenterium. Bauchtoilette, Wundnaht mit Drainage der Bauchhöhle. Operationsdauer eine Stunde. Das resecierte Stück des Coecum ist 7 cm lang, das Ileum 3 cm.

Anatomische Diagnose: Tuberkulöse Geschwüre im Coecum und entzündliche Stenose der Bauhin'schen Klappe.

Die Heilung ging in den ersten Tagen unter Schmerz und Erbrechen mit leichter Temperatursteigerung (bis 39,0) vor sich; am 4. VI. gehen viel Blähungen ab und der Stuhl kommt spontan. Später noch eine leichte Epididymitis sinistra. — Am 5. VII. wird Pat. in gutem Befinden nach Homburg entlassen. Stuhl regelmässig.

Von besonderem Interesse, weil noch wenig bekannt, sind die Resektionen wegen tuberkulöser Darmgeschwüre. Zu den 5 Fällen, welche Czerny bei Besprechung der Bauchfelltuberkulose mitgeteilt hat (Beiträge zur klin. Chirurgie, VI. Band, Tübingen 1890),

sind noch 6 neue hinzugekommen. Seitdem hat König [1]) auf die Bedeutung der tuberkulösen Ileocoecalstenosen aufmerksam gemacht und interessante Beobachtungen darüber mitgeteilt.

Von unseren 11 Fällen betrafen 9 das Coecum, von denen 3 mit Fisteln nach aussen sich geöffnet hatten (17, 18, 19). Auch bei 13 bestand eine Dünn- und Dickdarm- (wahrscheinlich Coecal-) fistel, während bei 15 eine kleinknotige Bauchfelltuberkulose wohl erst sekundär zur Dünndarmperforation geführt hatte.

Die 2 Fälle, bei welchen durch Spaltung der Fistelgänge, eliptische Anfrischung und lineäre Naht der Darmfistel die Heilung versucht wurde (Nr. 13, 17) kamen nicht zur Genesung.

Von den Darmresektionen ist zunächst Nr. 15 besonders zu betrachten, da bei derselben 5 Fisteln durch lineäre Naht und 2 Fisteln durch Resektion von 9 cm Dünndarm zu heilen versucht wurden. Da die Patientin ausserdem schon Allgemeintuberkulose und Amyloiddegeneration hatte, erlag sie dem schweren Eingriffe.

Nach den 8 typischen Resektionen, welche wegen stenosierender Geschwüre der Ileocoecalgegend ausgeführt worden sind, starb ein Patient (12) von 54 Jahren, bei welchem der fest eingewachsene Ureter verletzt wurde, so dass sofort die Niere exstirpiert werden musste. Er überstand den Shok der Operation und ging erst am 7. Tage an Peritonitis zu Grunde, welche durch sekundäre Nekrose der Nahtränder entstanden war.

Da dieses ein sehr schwieriger Fall im vorgerückten Lebensalter war, welcher der eingreifenden radikalen Operation bloss deshalb unterzogen wurde, weil wir einen Darmkrebs vor uns zu haben glaubten, beweisen die übrigen 7 Fälle, welche sämtlich zunächst geheilt sind, dass die als sehr gefährlich verschrieene Resektion der Ileocoecalpartie des Darmes, wenn sie richtig ausgeführt wird, von jugendlichen Individuen, und um solche handelt es sich meistens bei der Darmtuberkulose, relativ leicht vertragen wird.

Freilich ist Nr. 19 bald nach seiner Heimkehr an einer profusen Mastdarmblutung gestorben. Wenn aber ein Kranker, wie dieser, an Lungenphthise und paraproctalen, tuberkulösen Abscessen leidet, wird man vielleicht besser thun, die immerhin eingreifende Operation zu unterlassen. Wir haben sie auch nur unternommen, weil der Patient sich jedem Versuche unterziehen wollte, welcher

1) F. König. Die strikturierende Tuberkulose des Darmes und ihre Behandlung. Deutsche Zeitschrift für Chir. Bd. XXXIV, p. 65.

ihm die Möglichkeit der Genesung darbieten würde. Von 4 Kranken ist festgestellt, dass sie durch 6, 14 Monate, 2 und 5 Jahre von ihren Darmbeschwerden ganz befreit, einer guten Ernährung vollkommen zugänglich waren. Leider waren bei 3 (11, 16, 18) derselben die Verhältnisse so ärmlich, dass sie sich fast nur von Kartoffeln ernähren mussten. Es ist deshalb nur zu wundern, dass die Erscheinungen der Phthise nicht noch raschere Fortschritte gemacht haben. Bei 2 Kranken (20, 12) ist die Beobachtungsdauer zu kurz, um schon ein endgültiges Urteil zu fällen, allein auch hier war die Besserung der Symptome und die Zunahme des Körpergewichts nach der Operation ganz auffallend.

Im allgemeinen kann man wohl sagen, dass die Resultate der Resektion der Ileocoecaltuberkulose recht befriedigende sind. Es wird sich darum handeln, festzustellen, woran man die Krankheit erkennt, welche Fälle für die Operation geeignet sind und wie die Technik derselben einzurichten ist.

Das Alter unserer Patienten schwankte zwischen 17 und 54 Jahren und betrug im Durchschnitte 34 Jahre. Vier waren weiblichen, 7 männlichen Geschlechtes. Meistens gingen der Darmerkrankung andere Erkrankungen voraus: Influenza, Lungenentzündung, Typhus; oder es waren in der Jugend Drüsenschwellungen vorhanden, Narben von solchen oder an der Hornhaut, am Periost, Knochen oder Gelenken deuteten auf das Vorhandensein tuberkulöser Infektion.

Die Kranken kommen zum Arzt, weil sie entweder die Erscheinungen einer Darmgeschwulst mit Stenose haben, oder weil Fistelbildungen mit Eiter und Kotentleerung sie dazu treiben.

In der ersten Reihe findet man bei genauer Palpation mit angezogenem Oberschenkel, tiefer regelmässiger Respiration, nach Entleerung des Darmes ohne oder mit Narkose in der Ileocoecalgegend einen walzenförmigen Tumor, der gedämpft tympanitischen Schall zeigt, mehr oder weniger beweglich ist und beim Drücken sehr häufig gurrende Geräusche hören oder fühlen lässt. Die genaue Erhebung der Symptome und der Anamnese, die Beobachtung des Urins wird vor Verwechslung mit Nieren- und Gallenblasengeschwülsten schützen.

Je beweglicher so ein Tumor ist, je mehr Beschwerden derselbe bei der Verdauung macht, je mehr man annehmen darf, dass es sich um eine solitäre Lokalisation der Tuberkulose handelt, um so eher wird man eine Operation in Betracht ziehen dürfen. Gewöhnlich ist ja schon der Schatz innerer Mittel erschöpft, wenn die Kranken zum Chirurgen kommen, und eine wiederholte Gewichts-

bestimmung hat bewiesen, dass trotz aller diätetischen und inneren Mittel die Ernährung des Patienten kontinuierlich abnimmt. Erst dann halten wir den operativen Eingriff für gerechtfertigt.

In der 2. Reihe haben die tuberkulösen Geschwüre mit oder ohne Stenose zu paratyphlitischen Abscessen geführt, welche allmählich weiter kriechend endlich die Haut perforierten. Man wird in diesen Fällen zunächst versuchen, durch Spaltung der Fistelgänge, Ausschabung und Aetzung derselben die Heilung herbeizuführen. Nichttuberkulöse, paratyphlitische Abscesse sieht man ja nicht selten auf diesem Wege ausheilen. Bei tuberkulösen Abscessen und wenn die Spaltung direkt auf die Darmgeschwüre führt, ist wohl nur äusserst selten ohne typische Resektion des Darmes eine Heilung der Fisteln gelungen, wie unsere und namentlich Billroth's Erfahrungen zeigen [1]). Eine Contraindikation geben in diesen Fällen die starken Schwielenbildungen in der Umgebung des Darmes, seine feste Verwachsung mit Netz und anderen Därmen, welche die Resektion dieser Blinddarm-Geschwülste oft ausserordentlich erschwert, ja unmöglich machen kann.

Wenn man die durch die Operation gewonnenen Präparate durchmustert, so hat man den Eindruck, dass die Geschwürbildung fast immer an der Ileocoecalklappe beginnt, gegen das Ileum, welches stets frei bleibt, scharf abgegrenzt ist und gegen das Coecum, dann Colon ascendens serpiginös fortschreitet. Die Grenzen des Geschwüres sind buchtig ausgezackt, die Ränder oft unterminiert. Schleimhautinseln und Brücken bleiben mitten im Geschwür intakt stehen. Der Wurmfortsatz und der Blindsack schrumpfen und gehen schliesslich in der narbigen Geschwulstmasse ganz verloren. Während der Geschwürsrand gegen das Colon ascendens fortschreitet, benarben die alten Geschwürsstellen und lassen zwischen sich polypöse Schleimhautinseln, welche oft der ganzen Fläche ein warziges Aussehen verleihen, stehen.

Die Vernarbung führt zu Verengerungen des Lumens, welches namentlich an der Ileocoecalklappe bis auf Bleistiftdicke schrumpfen oder durch eine stehen gebliebene Schleimhautbrücke in zwei enge Kanäle umgewandelt sein kann. Es braucht sich bloss ein Kotstein oder Fremdkörper in dieser engen Oeffnung festzusetzen, um das Bild des Ileus hervorzurufen. Gewöhnlich sind diese Kranken durch die lange Dauer des Leidens schon so vorsichtig in der Wahl ihrer

1) Fritz Salzer. Beiträge zur Pathologie und chir. Therapie chronischer Coecumerkrankungen. Arch. für klin. Chirurg. 43. Bd. S. 101.

Nahrung, dass es erstaunlich ist, wie sie sich bei der hochgradigen Enge der Striktur doch noch auf einem minimalen Körpergleichgewicht halten konnten.

Diese Geschwüre können in seltenen Fällen direkt die Darmwand durchfressen oder, was häufiger der Fall zu sein scheint, es entwickeln sich in dem lockeren Zellgewebe in der Umgebung des Darmes entweder fibrinöse oder eitrige Exsudate, welche den Durchbruch nach aussen vorbereiten. Nach der Bauchhöhle erfolgt die Perforation selten, weil das langsame Fortschreiten der Entzündungsprozesse fast immer den Nachbarorganen Zeit lässt, durch entzündliche Verklebungen diesen schlimmsten Ausgang zu verhindern. Man findet dann nicht selten Dünndarmschlingen verlötet und manchmal auf dem Wege dieser Verlötungsstellen mit tuberkulösen Geschwüren besetzt, welche unter Umständen zu einer Verbindung zwischen Dünndarm und Dickdarm, also einer Art natürlichen Enteoranastomose führen können.

Für die Technik dieser Operationen ergibt sich daraus die Regel, dass es im allgemeinen besser ist, die Fisteln zunächst auszuschaben, zu desinfizieren und mit Jodoformgaze zu tamponieren, dann aber durch einen neuen Schnitt (pararectal oder schief, wie für die Unterbindung der A. iliaca interna) das Coecum von innen freizulegen. Wenn es gelingt, die Adhäsionen zu lösen, den Darmtumor vor die Bauchwunde zu ziehen, so ist die typische Resektion und zirkuläre Naht des Ileum mit dem Colon ascendens am Platze.

Sind die Schwarten zu fest, der Darmtumor unbeweglich fixiert, so wird eine Ileocolostomie zweifellos die Beschwerden am sichersten beseitigen. Leider hatten wir bisher bloss einmal Gelegenheit gehabt, diese Operation und zwar mit schlechtem Erfolge auszuführen, möchten aber doch schon an dieser Stelle ihre Berechtigung voll und ganz anerkennen.

Eine grosse Schwierigkeit für die Feststellung der Indikation bildet die Frage, ob wir es mit einer solitären Lokalisation der Tuberkulose zu thun haben. Bekanntlich wird von den pathologischen Anatomen behauptet, dass die Darmtuberkulose selten isoliert vorkomme. Das mag auch für den Sektionstisch richtig sein, wo ja die Darmgeschwüre so sehr häufig als Begleiterscheinung allgemeiner Tuberkulose beobachtet werden, aber dem Chirurgen stossen isolierte, tuberkulöse Darmgeschwüre, welche wenigstens den Kranken mehr belästigen, als die Begleiterscheinungen in anderen Organen, nicht allzu selten auf. Freilich sieht man an der fort-

schreitenden Grenze des tuberkulösen Geschwüres gegen das Colon ascendens zu nicht selten die meist ringförmig angeordneten Vorposten des tuberkulösen Prozesses in der sonst noch gesunden Schleimhaut verstreut, und bei dem einen oder andern der von uns operierten Patienten mögen noch isolierte Schleimhautgeschwüre zurückgeblieben sein. Allein seit dem offenherzigen Vortrage von König am diesjährigen Chirurgenkongress darf man es ja wieder aussprechen, dass wir bei unseren operativen Eingriffen nicht alle Tuberkelbazillen auszuputzen brauchen und dass trotzdem Heilungen zu stande kommen, weil wir die Ernährungsbedingungen des Patienten durch die Operation bessern und weil wir dadurch dem Organismus die Möglichkeit bieten, die noch übrigen Infektionskeime zu eliminieren oder unschädlich zu machen. Bei welcher Lokalisation der Tuberkulose könnte man aber wohl dieser Indikation besser gerecht werden, als wenn die Geschwüre im Darm sitzen und durch die Verengerung die Fortschaffung seines Inhaltes unmöglich machen. Von dieser Seite aus wird man die Berechtigung der Darmresektion wegen stenosierender, tuberkulöser Geschwüre anerkennen müssen.

Immerhin wird es gut sein, die Grenzen dieser Indikation nicht allzuweit zu stecken und die Operation bloss auf das Notwendigste zu beschränken, wenn in Lymphdrüsen, Peritoneum, Lungen oder anderen Organen progressive Formen von Tuberkulose bestehen, oder wenn der Verdacht vorliegt, dass der Darm an mehr als einer Stelle erkrankt ist.

3. Invaginationen des Darmes.

22. Barbara W., 36 J. alt, Landwirtsfrau aus Gaiberg. Pat. war immer gesund, hat 10mal normal geboren. Seit April 1883, wo die letzte Geburt stattgefunden hat, traten in Zwischenräumen stechende Schmerzen in der rechten Bauchgegend auf, welche sich seit 18. Juli 83 bedeutend steigerten und nicht mehr aufhörten bis zur Aufnahme der Pat. in die Klinik am 27. VII. 83. Appetitlosigkeit und seit einigen Tagen starkes Erbrechen, hartnäckige Stuhlverhaltung und Anschwellung des Leibes bestanden in den letzten Tagen.

Die Untersuchung des Bauches stellt keine Geschwulst fest. Der Unterleib ist stark aufgetrieben, die Leber in die Höhe gedrängt, Tympanie überall. Puls 120. Respiration 24 kostal, Hände kühl und etwas transpirierend. Temp. zwischen abends 8 Uhr bis morgens 8 Uhr von 37,5 auf 36,0° herunter. Uterus und Rectum normal. — Am 27. VII. wird zur Laparotomie geschritten und der Bauch in der Linea alba vom Nabel bis zur Symphyse geöffnet. Die kl. Diagnose war innere Einklemmung vielleicht Invagination. Dünndarmschlingen stark gebläht, gerötet

und durch fibrinöse Auflagerungen locker verklebt; an zwei thalergrossen Stellen ist er schwarz gefleckt und reisst ein beim Versuch, den Darm bei Seite zu schieben. Nach Waschung des Peritoneum wird eine provisorische Darmnaht angelegt. Nach weiterem Suchen nach der verengten Stelle wird eine faustgrosse Geschwulst in der Ileocoecalgegend gefunden, die sich von hier gegen rechts oben hinzieht. Die Geschwulst erweist sich als Invagination von Ileum und Blindsack in das Colon ascendens. Bei Repositionsversuchen reisst das Ileum durch; der dicht vor der Geschwulst gelegene Teil derselben war 5 cm weit schwarzgelb verfärbt und mürbe. Colon ascendens und Ileum werden vor und hinter dem Tumor elastisch abgebunden und der Tumor reseziert; es handelte sich um Invagination eines 25 cm langen Ileumstückes, das sich mit dem Coecum in das Colon ascendens eingestülpt hatte. Ausser der Resektion des Tumors wurde noch ein weiterer 47 cm langer Abschnitt des Ileum, welcher die beiden oben erwähnten Darmabschnitte enthielt, reseziert und dann Ileum und Colon ascendens durch doppelreihige Naht vereinigt. Reposition der Därme und Bauchnaht nach gründlicher Auswaschung der Peritonealhöhle mit $^1/_6$% Salicylwasser. Dauer der Operation 1½ Stunden. Pat. kollabierte nach der Operation sehr stark, Puls kaum fühlbar, sehr frequent. 2 Stunden nach der Operation Abgang von Flatus und grossen Mengen dünnbreiigen Kotes. Einmal etwas kotiges Erbrechen. Gegen Abend zunehmender Kollaps. $9^3/_4$ Uhr. Exitus letalis.

Sektionsbefund (27. VII. 83): In beiden Pleurahöhlen wenig klare Flüssigkeit; rechte Lunge oben etwas verwachsen. Im unteren Abschnitt der Bauchhöhle sind Därme und Bauchwand leicht verklebt, die Serosa getrübt und von zahlreichen Hämorrhagien durchsetzt. Der obere Teil des Ileum stark ausgedehnt mit Gas und Flüssigkeit gefüllt, Darmschlingen vielfach verklebt. Der untere Teil des Ileum mehr kollabiert, starke Infiltration und Durchsetzung mit Hämorrhagien. Unterstes Ileum und Coecum fehlen; Naht fest. Lumen der Nahtstelle eben mit dem Finger durchgängig. Schleimhaut stark gewulstet, springt gegen das Darmlumen vor.

Anat. Diagnose: Diffuse Peritonitis nach Invagination und Resektion des Coecum.

23. Carl H., (schon mitgeteilt von W. Fleiner, Virch. Archiv 101. Bd. S. 497) 52 Jahre alt, Bäcker, verheiratet aus Wollenberg. Am 9. Oktober 1884 erkrankte Pat. ohne Ursache dafür angeben zu können, plötzlich Nachts an Erbrechen, Durchfall und Schmerzen im Unterleib in der Ileo-Coecalgegend. Ein zugezogener Arzt fühlte unmittelbar unter der Leber einen länglich runden Tumor im Bauch. Nach Klystieren und Laxantien trat der verhaltene Stuhl wieder ein. Am 5. und 9. Tage nach diesem ersten Anfall wiederholten sich dieselben Erscheinungen, die Schmerzen sollen sich jedoch nie vollständig gelegt haben. Der Tumor blieb be-

stehen, war von wechselnder Grösse, verschiebbar und unter Darmgurren zum Verschwinden zu bringen.

Pat. wurde am 23. Nov. 84 hier aufgenommen und in der rechten Bauchseite ein walzenförmiger Tumor von ca. 18 cm Länge, 8 cm Breite gefunden, welcher mit seiner Längsaxe quer vom rechten Darmbeinkamm über die Linea alba nach links reicht. Er lässt sich in die Tiefe bis zur Undeutlichkeit verdrängen und ist bei verschiedenen Untersuchungen verschieden deutlich fühlbar und der Oberfläche näher und ferner gelegen. In der rechten Lumbalgegend tympanitischer Schall. Beiderseits ist sog. Nierendämpfung vorhanden. Vorderfläche der Geschwulst glatt, unterer Rand konvex, oberer konkav.

Am 19. XII. 84 wird in der Meinung, eine durch Geschwulst oder Hydronephrose vergrösserte Wanderniere vor sich zu haben, zur Operation der bedrohlichen Einklemmungserscheinungen halber geschritten. Durch die Laparotomie wird die Geschwulst im Bauch als Colon ascendens mit einem invaginierten Ileum klargelegt. Die Geschwulst liegt quer in der Bauchhöhle, was durch die Schlaffheit des Mesocolon ermöglicht wird. Der laterale Rand des Colon ascendens sieht nach unten, der mediale nach oben [hierdurch die Nierenform erklärlich]. Nachdem es gelungen war, die Intussusception völlig zu heben, präsentiert sich das Coecum als Spitze des Intussusceptums und in dem Coecum ein rundlicher derber Tumor, welcher zunächst für Skirrhus gehalten wird. Das Coecum und 2—3 cm Ileum werden nun reseciert, die Darmlumina mit Czerny'scher Naht vereinigt. Bauchnaht nach üblicher Bauchtoilette.

Präparat: An der Aussenwand des Coecum, gegenüber der Bauhinschen Klappe eine nussgrosse Induration, die an der Aussenseite mit schwielig verdicktem, wellig eingezogenem Peritoneum bedeckt ist, wodurch die äussere Coecalwand nabelförmig in das Darmlumen eingestülpt erscheint. Die Länge des resecierten Stückes mass an der konvexen Seite 10, an der konkaven 4½ cm.

Die mikroskopische Untersuchung (Dr. Fleiner) ergab eine schwielige Hypertrophie der Muscularis und ein Schleimhautgeschwür, welches den Eindruck machte, als ob ein Polyp hier abgerissen wäre.

11. XII. Ziemlich gut geschlafen. Ab und zu Aufstossen. Puls 124. Temp. 37,2. — 12. XII. Viele Winde abgegangen. Befinden vorzüglich. Zunge feucht. — 13. XII. Schleimsuppe. — 17. XII. Stuhl nach Tamarinden. — 19. XII. Wunde per primam geheilt, Entfernung der Nähte. Leib nirgends druckempfindlich. — 21. XII. ½ Hühnchen. — 30. XII. Aufstehen. — Die Heilung geht ohne weitere Hindernisse vor sich und Pat. wird am 7. I. 85 entlassen.

Am 27. Mai 92, also nach 8 Jahren schreibt er: „Seit der Operation bin ich ganz gesund und habe nicht das Geringste zu klagen. Anfangs musste ich mich im Essen halten, hatte aber nicht den geringsten Anstand bei der Verdauung. Nach einigen Monaten war ich wieder so gut her-

gestellt, dass ich die schwerste Arbeit verrichten konnte. Ich wünsche dem, der vielleicht in solcher Lage ist, dass ihm auch so bald geholfen ist wie mir und danke heute noch meinem Wohlthäter Herrn Czerny".

24. Chronische Invaginatio ileocolica durch Resektion mit Bauchschnitt geheilt.

Anton F., 13 J. alt, aus Obergimpern, lag vor 3 Jahren mit einer Unterleibsentzündung 3 Wochen zu Bette. Weihnachten 1887 hatte er heftige Leibschmerzen, bald Diarrhoen, bald Verstopfung, ohne deshalb das Bett zu hüten. Seit dieser Zeit magerte er stark ab und bemerkte vor 14 Tagen zuerst das Heraustreten einer Geschwulst aus dem After. Er hat dann Frostgefühl, heftigen Stuhldrang, Durchfall, bis die Geschwulst, welche 6 cm lang vorfiel, dunkelbraun und nässend war, wieder zurückging, was meistens spontan selten mit Nachhilfe der Hand geschah.

Status am 30. April 88. Mittelgrosser, abgemagerter Junge mit Pityriasis versicolor. Herz und Lunge scheinbar gesund. Bauchdecken gespannt, Abdomen nicht aufgetrieben, die Ileocoecalgegend empfindlich und hier eine leichte Dämpfung. Kein Ascites. Inguinaldrüsen beiderseits etwas angeschwollen.

Bei der Digitaluntersuchung per Rectum fühlt man etwa 3 cm oberhalb des Sphincter externus einen wurstförmig in das Darmrohr hereinragenden Zapfen von glatter Oberfläche, welchen man bis jenseits des Sphincter tertius mit dem Finger frei abtasten kann. Das untere Ende des Zapfens zeigte eine nach rechts gerichtete Vertiefung, in welche die Fingerspitze eindringen kann. Die Oberfläche bietet cirkulär verlaufende flache Wülste, ist von weicher Konsistenz und macht den Eindruck eines umgestülpten Darmstückes. Die erweiterte Aftertasche ist von glatter Schleimhaut bekleidet. In tiefer Narkose fühlt man eine strangförmige Resistenz im Verlaufe des Colon transversum und der Flexur. Der Stuhl ist dünn, bröckelig, braun. Der Urin normal, aber viel Indican enthaltend.

Klinische Diagnose: Intussusceptio ileocolica. Mehrfache Versuche mit dem Darmrohr, durch Eingiessung von Brausemischungen in Knieellbogenlage und in Narkose die Reduktion zu versuchen, hatten bloss den Erfolg, dass die Invagination sich bis in die linke Flexura coli heraufschieben liess, aber sofort wieder vorfiel. Es wurde deshalb die Laparotomie beschlossen mit der Absicht den Darm zu resecieren, falls die Desinvagination nicht gelänge.

Operation am 15. V. 88. 12 cm langer Schnitt in der Mittellinie. Hinter dem angewachsenen Netz fand sich im Colon ascendens und transversum ein dicker knolliger (zum Teil aus Kotballen, zum Teil aus dem invaginierten Ileum bestehenden) Tumor, der durch hineinziehende Mesenterialstränge und Adhäsionen vielfach fixiert war. Bei dem sehr schwierigen Versuche, das Darmconvolut zu entwirren und das Ileum aus dem Colon herauszuziehen, wo es durch Pseudomembranen fixiert war, riss

das Ileum am Halse der Invagination ein. Es musste deshalb zu der Darmresektion geschritten werden. Um das Ileum oberhalb der Invagination und um das Colon transversum wurde je eine elastische Ligatur herumgelegt und das dazwischenliegende Darmstück reseciert. Bei der Durchschneidung des Colon schlüpfte das freigewordene Intussusceptum durch die elastische Ligatur in der Richtung gegen den After vor und wurde zum Schlusse der Operation mit der Kornzange aus dem After herausgezogen. Nachdem über 20 Mesenterialgefässe unterbunden und der Dickdarm von unglaublichen Mengen Scybala befreit ist mit 1:3000 Sublimat gründlich abgewaschen war, wurde der Dünndarm mit dem Dickdarm durch ca. 26 innere und 23 äussere Nähte genau vereinigt, was insoferne leicht war, da auch der Dünndarm über der Invagination stark erweitert war. Die ganze Bauchhöhle wurde noch mit lauem Salicylwasser ausgewaschen und dann mit 16 Nähten geschlossen.

Beschreibung des Präparates: Das resecirte Darmstück besteht aus ca. 25 cm Colon mit deutlichem Wurmfortsatz, verschmälert sich an der Ileocoecalklappe durch ein fast cirkuläres, stellenweise gangränöses Geschwür und geht noch mit 6 cm auf den Dünndarm über. Der Umfang beträgt (aufgeschnitten) am Dickdarm 7—10, an der Stenose 3 und am Dünndarm 5½ cm. Im Colon findet sich noch nahe der rechten Flexur ein fast die halbe Peripherie umgreifendes gangränöses z. T. narbig eingezogenes, bis auf die Muscularis reichendes Geschwür. Die Darmwand des Dickdarms ist verdünnt, während die Dünndarmwand hypertrophisch ist. Die Schleimhaut des Letzteren ist mit 6—8 polypösen Excrescenzen versehen. Der Dickdarm dagegen an seinen Striae und Haustra leicht zu erkennen. Das aus dem Mastdarm herausgezogene Intussusceptum (iii) ist 21 cm lang, sförmig gekrümmt, die untere Mündung excentrisch gelegen und daneben eine ulceröse Oeffnung, welche durch einen 5—6 cm langen Schleimhautkanal nach der konkaven Aussenfläche des Intussusceptum ausmündet, von wo ab dieselbe bis an das obere Ende einen (gereinigten und vom Rande her benarbenden) Geschwürsstreifen zeigt. Das obere Ende des Intussusceptum zeigt einen scharfgeschnittenen hämorrhagisch infiltrierten Rand, von dem man wohl in ein blindendigendes Lumen gelangt, aber nicht in den zu erwartenden Schleimhautkanal, sondern in eine mit Pseudomembranen gefüllte umgestülpte Serosafläche.

Der Verlauf war günstig, nachdem der starke Kollaps (Temp. 35,7 nach der Operation) überwunden war. Puls 124. — 16. V. Spontaner Stuhlgang, Erbrechen. Nachmittags starke Schmerzen im Leibe. Durch ½ Liter Salicylwasserklystier entleeren sich viele Scybala. Temp. 37. Puls 154. R. 34. Schulterschmerz. — 17. V. Kein Erbrechen mehr. Zweimal 10 Tropfen Tr. Strophanthi. Temp. steigt abends auf 39,2. Puls 140. R. 26. — 18. V. Gut geschlafen ohne Morphium. Keine Schmerzen mehr. Zweimal flüssiger Stuhlgang und viele Winde. Abends Temp. 38,2. Puls 100. R. 22. — 19. V. Euphorie und allmähliche Rekonvales-

cenz, welche nur am 23. noch durch eine leichte Fiebererregung (Temp. 38,5) unterbrochen wurde. Er bekam von da feste Nahrung und hatte täglich einen festen reichen Stuhl. — 26. V. Verbandwechsel und Entfernung der Nähte. — Am 12. VI. verliess er mit Bandage das Bett und erholte sich von Tag zu Tag. Gewicht 70 Pfd. Ende Juni entlassen, stellte er sich noch im Juli bei vollkommen guter Gesundheit vor.

29. Mai 92, also 4 Jahre später schreibt er, dass er gross und stark geworden sei und jedem Geschäfte vorstehen kann. Die Verdauung ist ganz in Ordnung.

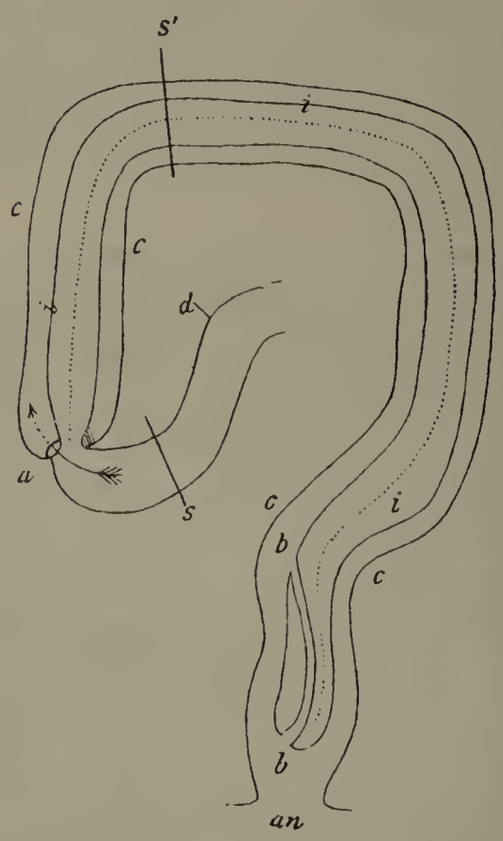

Schematische Darstellung der Verhältnisse bei Fuss: cc Invaginierendes Colon (Scheide, Intussuscipiens), d Dünndarm, iii Invaginatum (Intussusceptum), a abnorme Oeffnung, durch welche der Kot aus dem Dünndarm in den Dickdarm übertritt, s und s' Schnittlinie der Darmresektion, bb restierender Schleimhautkanal von der inneren Wand des Intussusceptum. Die punktierte Linie entspricht der serösen Fläche des umgestülpten Intussusceptum, a n ist die Analöffnung.

Die Intussusception bestand mindestens 5 Monate vor der Operation, war also eine sog. chronische Invagination. Da der Kot aus dem Dünndarme neben dem Intussusceptum (iii) vorbei in das Intussuscipiens (cc das stark erweiterte Colon in der Richtung des Pfeiles) gelangte, so hatte sich offenbar schon längst durch Gangrän eine abnorme Verbindung zwischen dem Halse des Intussusceptum (Dünndarm) und der Scheide (dem Colon) gebildet. Das Intussusceptum hing also wohl bloss noch an einer Wand des Invaginationshalses und andererseits hatten sich daselbst feste Verbindungen zwischen dem Halse des Intussusceptum (dem Dünndarm) und der Scheide (dem Intussuscipiens) gebildet. Es ist sehr wahrscheinlich, dass schon bei dem Versuche, die Invagination zu lösen, das Intussusceptum am Halse (a) (wo an Stelle der Ileocoecalklappe im Präparate ein fast cirkuläres stellenweise gangränöses Geschwür zurückblieb) abgetrennt wurde und dann in das Colon transversum rutschte. Anderenfalles hätte die oberhalb des distalen Darmschnittes (s^1) liegende Partie des Intussusceptum noch in dem resecierten Darmpräparate sichtbar bleiben müssen.

Es liegt der Gedanke nahe, ob man diese Abstossung des Intussusceptum nicht der Natur hätte überlassen sollen. Allein ganz abgesehen, dass man nicht wissen kann, ob diese Abstossung nahe bevorsteht und ob die reducierten Kräfte noch ausreichen würden, dieselbe abzuwarten, oder ob nicht die bestehenden Ulcerationen zu einer Perforationsperito-

tonitis geführt hätten, es bestand an der Ablösungsstelle ein cirkuläres Geschwür, welches den Umfang des Darmes fast auf die Hälfte reduciert hatte und bei der Benarbung voraussichtlich eine sehr störende Striktur zurückgelassen hatte.

Das Intussusceptum hatte nicht den bei frischen Invaginationen vorhandenen inneren Schleimhautkanal, sondern derselbe war bis auf einen kleinen Rest bb zu Grunde gegangen. Wir müssen uns die Entstehung wohl so denken, dass das innerste Darmrohr zuert am Halse der Invagination nekrotisierte und sich bis auf den kleinen Schleimhautkanal (bb) umstülpte, so dass die Innenfläche des Intussusceptum (entsprechend der punktierten Linie) aus der umgestülpten und adhäsiv verklebten Darmserosa und Mesenterialresten bestand. Wie sonderbar sich die Verhältnisse gestalten können, sieht man am besten aus dem von Braun mitgeteilten Falle (Centralblatt f. Chir. Nr. 29, Bericht des XVIII. Chirurgenkongresses S. 71), bei welchem sowohl die innere als die äussere Scheide des Intussusceptum gangränös wurden und wie eine zweizipflige Wurst an dem intakten Mesenterium in die Scheide der Invagination hineinhingen.

Schwer zu erklären ist die Thatsache, dass das bloss 21 cm messende Intussusceptum lang genug war, um durch das ganze Colon manchmal bis 6 cm vor den After vorzufallen. Wir müssen dafür eine ausserordentliche Beweglichkeit des Colon annehmen, welches sich wie ein Fernrohr zusammenschieben liess, oder annehmen, dass neben der alten fixierten Invagination noch manchmal eine bewegliche Invagination, welche wegen der Weite des Colon zu keinen Cirkulationsstörungen und Adhäsionen führte, hinzukam.

25. Invaginatio colica durch ein papilläres Carcinom veranlasst und durch die Darmresektion vom After aus geheilt.

Frau Helene B., 69 J. alt, hereditär tuberkulös belastet. 1867 trat die Klimax ein, begleitet von einer Unterleibsentzündung. Im Winter 87 litt sie an starken Diarrhoeen. Der Stuhlgang war stets ohne blutige Beimischung. Diese wiederholten sich im Winter 88 noch heftiger, so dass sie zu Bette liegen musste. Seit März 89 litt sie an Stuhlverstopfung. Der Stuhl war dunkel und oft mit Blut und Schleim gemischt. Seit Mitte April fühlte sie ein ständiges Drängen im Mastdarm und hatte das Gefühl, als ob ein Fremdkörper herausfalle. Die Schmerzen im Unterleibe nahmen zu. Da auch Abführmittel nicht mehr rechten Erfolg hatten und der Arzt (Dr. Lyncker) eine Geschwulst im Mastdarm entdeckte, kam sie in die Klinik. Die Abmagerung soll in letzter Zeit stark zugenommen haben.

Status 4. VI. 89. Schwächliche, gealterte und abgemagerte Frau mit Arythmie des Pulses. Herzdämpfung nach rechts verbreitert, der

1. Ton von einem Geräusch begleitet, 2. Pulmonalton, accentuiert, Arteriosclerose. Lungen emphysematös. Der Urin trübe, sauer, kein Albumen enthaltend. Kein Ascites. Der Unterleib meteoristisch aufgetrieben ohne nachweisbare Härte. In der erweiterten Aftertasche ein rüsselförmiger Tumor fühlbar, der am unteren Ende eine nach vorne gerichtete, für die Fingerspitze durchgängige Oeffnung und an ihrer hinteren Begrenzung ein wallnussgrosses, aus zottigen buschigen Läppchen bestehendes Gewächs darbietet. Die äussere Fläche, ebenso wie das Lumen der in den Mastdarm hereinragenden Intussusception ist von glatter Schleimhaut bedeckt. Das untere Ende derselben steht für gewöhnlich 5 cm ober dem äusseren Analrande, lässt sich aber leicht 10 cm hoch hinaufschieben.

Klin. Diagnose; Intussusceptio colica per polypum probabiliter carcinomatosum mucosae recti.

Operation am 4. VI. 89. Mit Nelaton'scher Zange liess sich das Intussusceptum 6—8 cm weit von dem After herabziehen und durch einen Gummischlauch ca. 10 cm oberhalb der Spitze abschnüren. Dann wurde 2 cm oberhalb der Neubildung die äussere Lamelle des Darmes durchtrennt, nach Unterbindung einiger Gefässe und eines Appendix epiploicus die innere Lamelle durch ca. 8 Muskelschicht und Serosa fassende Knopfnähte gesichert, dann ebenfalls abgeschnitten und durch 14 die Mucosa mitfassende Nähte die cirkuläre Darmwunde geschlossen. Die Schleimhautnähte wurden lang gelassen und dann die Reposition der Invagination vorgenommen. Dabei zeigte sich, dass der Sphinkter III. 8—9 cm oberhalb des Afters dieselbe fest umschnürte und erst nach Dilatation desselben mit dem Finger schlüpfte das Intussusceptum in das Colon zurück. Ein dickes Gummirohr mit Jodoformvaselingaze umwickelt und Tbinde vollendeten den Verband. — Das resecierte Darmstück war 6,5 cm lang, zeigte auf der serösen Fläche keine adhäsiven Vernarbungen. Die Geschwulst von der Schleimhaut ausgehend macht den Eindruck einer papillären Blumenkohlgeschwulst. (Papilläres Adenom.)

Der Verlauf gestaltete sich sehr günstig. Der Puls war ebenso wie die Temp. nach der Operation normal, das lästige Drängen hörte auf. Der Stuhl regulierte sich von selbst. Die Nähte wurden kurz geschnitten und im Darm belassen und der Kranken, welche vom Heimweh geplagt wurde, am 25. VI. die Entlassung gestattet.

26. Chronische Invagination des Colon durch Laparotomie geheilt.

Philippine N., 22 J., Taglöhnersfrau aus Wiesenbach, verlor ihren Vater an Phthise, ist seit 3½ Jahren verheiratet und hat ein gesundes Kind von 3 Jahren. Sie war immer gesund bis im Mai 1891 plötzlich kolikartige Schmerzen mit Erbrechen auftraten. Das Erbrechen währte bei vollständiger Stuhlverhaltung und Auftreibung des Leibes 3 Tage.

Dann erfolgte blutiger Stuhl und Abnahme der Schmerzen. Dieser Anfall wiederholte sich alle 8—14 Tage, während in der Zwischenzeit Appetit und Stuhl in Ordnung war. Sie magerte ab und verlor die Periode.

Status am 21. XI. 91. Anämisch, keine Drüsenschwellungen. Das Mesogastrium aufgetrieben zeigte an seiner oberen Grenze eine querverlaufende, wurstförmige Geschwulst, welche tympanitisch klingt. Durch Aufblähung des Dickdarms mit Kohlensäure rückt die Geschwulst um 3 Querfinger nach aufwärts. Die Aufblähung des Magens ist ohne Einfluss auf ihre Lage. Der letzte Anfall vor 3 Tagen.

27. XI. 91. Operation in Morphium-Chloroformnarkose. 15 cm langer Medianschnitt. Das stark erweiterte Colon transversum liess sich mit dem deutlich fühlbaren Intussusceptum, welches ca. 20 cm lang war, leicht aus der Bauchhöhle hervorheben. Am rechten Pole des Intussusceptum lag die trichterförmige Eingangspforte und das stark hyperämische, verdickte Ileum. Durch stumpfe Lösung der Adhäsionen, Erweiterung des Intussusceptum, Ziehen des Dünndarmes, Schieben und Drücken am unteren Ende des Intussusceptum liess sich allmählich die Invagination lösen. Das stark verdickte Coecum und Wurmfortsatz bildeten den untersten Pol des Intussusceptum. Die Einmündungsstelle des Wurmfortsatzes in den Blinddarm war stark verdickt. Um den Verdacht auf eine Geschwürs- oder Geschwulstbildung zu beseitigen, wurde in das Coecum ein 4—5 cm langer Explorativschnitt gemacht. An seiner Innenfläche war ein 5-pfennigstückgrosses missfarbiges flaches Geschwür von gutartigem Charakter. Ein excidiertes Stückchen ergab einfache Hypertrophie und Entzündung. Die Darmwunde wurde deshalb 2reihig vernäht und der gereinigte Darm in seine normale Lage zurückgebracht.

Der Verlauf gestaltete sich sehr günstig. Am 29. XI. Aufstossen und Uebelkeit, kein Erbrechen. Ein leichter Meteorismus ging am 1. XII. vorüber. Mittags Temp. 39,1. Puls 90. — 2. XII. 2 spontane Stühle. Ebenso die folgenden Tage. — 8. XII. Verbandwechsel, alle Nähte entfernt. — 18. XII. Steht auf, Leib weich, nirgends empfindlich. — 23. XII. Geheilt entlassen.

Unter den fünf angeführten Fällen der Tabelle finden sich welche, die nicht ganz in den Rahmen der Arbeit gehören, allein wir wollten doch unsere gesamten Erfahrungen auf diesem interessanten Gebiete der Unterleibschirurgie mitteilen. Es wären noch zwei Fälle hinzuzufügen von Kindern, welche am zweiten Tage nach Beginn der Incarcerationserscheinungen mit einem wurstförmigen Tumor im Unterleibe in die Klinik gebracht wurden, und bei denen in einem Falle durch Massage in Narkose und bei dem andern durch hohe Eingiessungen in den Mastdarm die Beseitigung der Geschwulst und der Erscheinungen gelang.

Endlich vermuten wir, dass in einem Falle, bei dem in extremis bei Miserere die Ileostomie gemacht wurde, dann spontane Stuhlentleerung, Genesung mit Schluss der Darmfistel im Ileum durch die Naht erfolgte, wahrscheinlich ebenfalls eine Invagination die Ursache der inneren Einklemmung gewesen sein mag, welche nach der Entleerung des supracarcerierten Darmteiles spontan zurückging [1]).

So klein die Zahl dieser Erfahrungen ist, so repräsentieren sie doch die ganze Reihenfolge chirurgischer Eingriffe, welche bei Intussusceptionen des Darmes in Frage kommen können.

Ja noch mehr, die fünf, durch die Operation anatomisch festgestellten Invaginationen stellen die drei häufigsten Typen mit ihren verschiedenen Varianten vor. Dreimal war das Ileum mit dem Coecum in das Colon invaginiert, einmal war das Ileum allein in das feststehende Colon eingedrungen und einmal war wahrscheinlich die Flexura sigmoidea in das Rectum geschlüpft.

Die Invaginationen hatten zum Teil ganz akute, zum Teil chronische Einklemmungserscheinungen verursacht.

Bei Barbara W. (22) war nach 9tägiger Dauer der Einklemmung ausgedehnte Gangrän des Darmes entstanden und machte die Resektion von 72 cm nötig. Da solche Einklemmungen mit Darmgangrän schon bei äusseren Brucheinklemmungen von schlechtester Prognose sind, so ist auch hier der unglückliche Ausgang ganz begreiflich, und da wir die Darmresektionen bei gangränösen Hernien von dieser Uebersicht ausgeschlossen haben, muss von Rechts wegen auch dieser Fall ausser Berechnung bleiben, wenn wir die Prognose der einfachen Darmresektion feststellen wollen.

Auch bei Anton F. (24) hatten die Zerstörungen im Intussusceptum, welches sich umgestülpt hatte, nachdem die innere Scheide desselben sich am Schnürringe abgestossen hatte, die Entwickelung der seit 5½ Monaten bestehenden Invagination unmöglich gemacht und erforderten die Resektion von 51 cm Darm, wodurch die dauernde Heilung des Patienten herbeigeführt wurde.

Dagegen konnte bei Carl H. (23) und Philippine N. (26) trotz 2 resp. 6 Monate langen Bestehens der Invagination dieselbe vollkommen entwickelt werden. Bloss wegen des Verdachtes auf einen Tumor an der Ileocoecalklappe wurde in dem ersten Falle die Resektion und in dem zweiten eine Probeincision in das Coecum gemacht. Auch diese beiden Fälle kamen zur dauernden Heilung. Wie man sieht, steht und fällt das Schicksal der Invagination und

1) Virchow's Archiv 101. Bd. S. 525.

damit auch meistens des Patienten mit der Frage, ob in dem invaginierten Darmteil eine bis zur Stase und Gangrän führende Zirkulationsstörung eintritt. Wenn die Einklemmung so heftig ist, dass der supracarcerierte Darmteil stark gebläht und dadurch in der Ernährung gestört wird (Kocher), so erstreckt sich auch die Gangrän über die Grenzen der Invagination auf den Peritonealraum (Nr. 22), und der Patient geht an Peritonitis zu Grunde, wenn es nicht sehr früh gelingt, die akute Einklemmung durch die Operation zu heben. Beschränkt sich die Gangrän auf den invaginierten Darmteil, so kann sich das Gangränöse spontan abstossen, und somit eine Art Naturheilung, allerdings in der Regel mit Zurücklassung einer Striktur am Halse (vgl. unten den Fall von Enteroanastomose), der Invagination eintreten, oder die Invagination tritt durch partielle Abstossung und teilweise Freigebung der Passage für den Darminhalt in ein chronisches Stadium (Anton F. 24) und wird darum unserer chirurgischen Behandlung wieder zugänglicher, als es während des akuten Stadiums der Fall war, wo starker Meteorismus, Reizung des Peritoneums, septische Intoxikation und Herzschwäche jeden grösseren Eingriff gefährlich erscheinen lassen. Unter solchen Umständen würden wir die Ileostomie empfehlen und der Laparotomie nur den Vorzug geben bei den chronisch gewordenen oder bei jenen akuten Fällen, wo die Invagination noch ganz frisch, die Empfindlichkeit lokal, der Tumor deutlich fühlbar, der Meteorismus noch gering ist und wo die milderen Mittel, wie Opiate, Massage, Elektrizität, Eisumschläge, Einläufe versagen.

Unsere relativ guten Erfahrungen bei der kleinen Zahl von uns beobachteter Invaginationen des Darmes hängen davon ab, dass die akuten Formen am Lande meistens sterben, bevor die Leute und auch die zugezogenen Aerzte den Entschluss fassen, den Kranken in die entfernte chirurgische Klinik zu schicken. Die chronischen Formen der Invagination, welche uns häufiger zugehen, sind aber günstige Objekte der chirurgischen Kunst. Ist es uns doch gelungen, in vier Fällen die Heilung durch die Operation herbeizuführen und zwar dreimal durch die Resektion und einmal nach 6-monatlicher Dauer der Invagination durch die Entwickelung des eingestülpten Darmes. Was die Aetiologie der Invaginationen anbetrifft, so konnte bloss bei Nr. 25 ein papilläres Adenom mit Sicherheit als Ursache festgestellt werden. Auch unter den Car-

cinomen des Coecum befindet sich ein Fall, bei welchem das Carcinom eine Invagination verschuldet hatte (Nr. 3).

Anhang. Eine Enteroanastomose.

Im Anschluss an die bei tuberkulösen Darmtumoren und Invaginationen ausgeführten Resektionen möchten wir noch unseren einzigen Fall von Enteroanastomose, welcher leider einen unglücklichen Ausgang nahm, kurz anführen:

Enteroanastomose wegen einer seit vielen Jahren bestehenden hochgradigen Stenose an der Ileocoecalklappe.

Herr Julius L,, 62 Jahre alt. Die Leiden des in seiner Jugend stets gesunden Patienten begannen September 1888 mit plötzlich auftretenden Durchfällen nach Genuss verdorbener Muscheln. Abmagerung, wechselndes Befinden, Verstopfung und Diarrhöen. Januar 90 steigerten sich die Schmerzen im Leib, Gewichtsabnahme von Sept. 88 bis Sept. 90 30 Pfd. — 24. VI. 91 Untersuchung in Narkose und Feststellung einer strangförmigen Resistenz in der Ileocoecalgegend. Bauchmassage empfohlen und zur Operation wiederbestellt, welche er vorläufig ablehnte.

Status präsens am 22. Juni 92. Stark abgemagerter, blasser Mann, dessen Haut unzählige Morphiuminjektionsnarben trägt. Stuhlgang sehr unregelmässig, gleich nach dem Stuhlgang heftige, kolikartige Schmerzen im ganzen Leibe, während sie früher wesentlich von der rechten Bauchgegend ausgingen und beschränkt blieben.

Operation am 24. VI. 92. Seitlicher Bauchschnitt rechts. Die regio coecalis von sehr stark erweiterten Dünndarmschlingen bedeckt; an der Ileocoecalklappe umgab eine narbige Einziehung das Coecum. Ileum stark ausgedehnt, Coecum atrophisch. Ascites. Anlegung einer Enteroanastomose zwischen Ileum und Coecum. Das Ileum wurde ziemlich nahe der Striktur durch eine fortlaufende Naht an das Colon ascendens befestigt, dann beide Darmteile eröffnet und, wie bei der Gastroenterostomie beschrieben, aneinander genäht (40 Knopfnähte). Drainage der Wunde mit Jodoformdocht. Bauchnaht nach üblicher Toilette.

24. VI. abends, unter zunehmenden Schmerzen zwei kolossale Stuhlentleerungen und schliesslich Kollaps. Tod um 10 Uhr.

Sektion ergibt Peritonitis. Die Naht ist nicht ganz suffizient; aus einer Stelle tritt eine geringe Menge Kot hervor. Der Darm ist mit Kot gefüllt.

Sektionsbefund. Hoher Zwerchfellstand. Die Dünndarmschlingen sind fast armdick aufgebläht. Herz klein, schlaff, Arterien rigide, stark atheromatös. Lungen frei, Milz ganz klein. Leber mit dem rechten, unteren Rand an die Ileocoecalgegend herangezogen. Wasser, das mit mässigem Druck ins Ileum läuft, füllt nach und nach auch das Colon ascendens. Ileum mit Colon durch ringförmige Naht verbunden, unmittelbar neben

der Naht ist der Processus vermiformis. Neben dieser künstlichen Kommunikation vor und etwas über derselben ist die stenotische Klappengegend, durch die kaum die Nagelphalanx des kleinen Fingers hindurchkommt. Ungeheure Verdickung der Muscularis ilei.

Anat. Diagnose: Narbige Stenose der Bauhin'schen Klappe, vermutlich durch frühere Invagination. Dilatation und Hypertrophie des Dünndarms.

Ueber 10 Jahre hatte sich der arme Mann mit seiner Darmverengerung gequält, da zahllose Consilien mit den hervorragendsten Klinikern Deutschlands die widersprechendsten Diagnosen zu Tage förderten. Neurasthenie, nervöse peristaltische Unruhe, nervöse Krämpfe des Darmes mit Tachycardie des Herzens meinte die eine Partei, während die andere auf die lokalen Darmerscheinungen ein grösseres Gewicht legte und Atonie des Darmes, chronischen Dickdarmkatarrh oder Geschwüre, ja selbst Geschwulstbildungen im Darme annahm.

Als wir den Kranken vor Jahresfrist (mit Herrn Dr. Neubürger sen.) sahen mit kolossal aufgetriebenem Leib, durch die Bauchdecke sichtbarer Peristaltik der armdick geblähten Dünndarmschlingen, konnte man nicht zweifeln, dass ein mechanisches Hindernis im Darme bestehen müsse, aber welches? Das in der Coecalgegend fühlbare Gurren machte den Sitz der Stenose in dieser Gegend am wahrscheinlichsten und erklärte auch am besten die sehr auffällige Erscheinung, dass der Patient zu manchen Zeiten ganz kolossale Mengen gutgeformten Stuhles durch Klystier entleerte. Eine Geschwulst war nicht fühlbar und eine gründliche Entleerung durch Abführmittel unmöglich. Die lange Dauer der Leiden sprach für eine gutartige Striktur. Wir schlugen zunächst eine Ileostomie vor und bloss für den Fall, dass der Schnitt direkt auf eine Striktur des Coecums führen sollte, eventuell eine Resektion desselben oder eine Enteroanastomose daselbst.

Da der Patient durch die sorgfältige Pflege seiner Frau und zahlreiche Morphiumeinspritzungen (6—8 im Tage) ein subjektiv erträgliches Dasein führte, konnte er sich damals nicht zu der Operation entschliessen und kam erst, nachdem Oedeme der Füsse und beginnender Ascites, hochgradige Anämie und Atemnot es klar machten, dass der Anfang vom Ende nicht mehr ferne sei. Auch da stellte er die Bedingung, jedenfalls keinen künstlichen After zu behalten. Wir entschlossen uns deshalb zur Ileocolostomie und fanden in der That gleich nach dem Einschnitt die narbige Einziehung des Ileum in das Coecum mit parietalen Verwachsungen

des Darmes. Die Operation wurde glatt, fast ohne dass andere Därme zu Gesicht kamen, ausgeführt. Nun begannen aber die Schwierigkeiten. Der Kranke hatte uns bloss einen Tag zur Vorbereitung gestattet. Das Rizinusöl hatte nicht gewirkt, der Darm oberhalb der Striktur war prall gespannt und die stürmische Peristaltik nach der Operation liess sich weder durch Opium, noch durch Injektionen, welche durch langen Gebrauch ihre Wirksamkeit verloren hatten, stillen. Endlich erfolgten zwei kolossale Entleerungen, welche genügten, um bei dem gschwächten Patienten den Kollaps herbeizuführen.

Vielleicht hätte eine bessere Vorbereitung, vielleicht die einfache Ileostomie oder die gründliche Entleerung des Darmes während der Operation den unglücklichen Ausgang verhindern können, aber nach der Sektion ist man ja immer klüger als vorher. Für die Entstehung der Striktur, welche kaum für einen Bleistift den Durchgang gestattete, liegt die Annahme einer sogenannten geheilten Intussusception, bei der sich das Intussusceptum gangranös abgestossen hatte, am nächsten, denn das Leiden war plötzlich entstanden und anfangs von blutigen Diarrhöen gefolgt.

4. Darmnähte wegen Kotfisteln, welche nach incarcerierten Hernien zurückgeblieben sind.

27. Frau Philippine M., 38 J. (Hausarzt Dr. Klein) soll früher gesund gewesen sein, erkrankte vor 20 Wochen an einer linksseitigen incarcerierten Schenkelhernie, welche nach 8 Tagen aufbrach und eine Kotfistel zurückliess, aus der sich fast aller Kot entleerte. Vor 5 Wochen trat ein Darmvorfall aus der Fistel ein, welcher sich wieder einklemmte und abgetragen werden musste, weil er wieder gangranös wurde. Seither kommt der ganze Kot aus dem widernatürlichen After, ist blassgelb mit unverdauten Speisen gemengt und verursacht ein schmerzhaftes Hauteczem in grosser Ausdehnung.

Status 8. März 1884. Hochgradig abgemagerte, sehr schwache Frau mit kleinem, weichen, frequenten Puls. Leber, Milz, Urin normal, auch Brustorgane nicht nachweisbar erkrankt. Durch den linken Schenkelring gelangt man nach rechts oben in das zuführende Darmrohr, aus dem sich fortwährend Dünndarminhalt entleert. Die Umgebung ist ganz maceriert, sieht wie verdaut aus und ist ausserordentlich schmerzhaft. Ein abführender Darm ist nicht zu entdecken.

Es wurden prolongierte Vollbäder mit Zusatz von Stärkemehl, Bepinselung der Wunde mit 2% Höllensteinlösung, Zinkpasta, ernährende Klystiere verordnet. — 9. III. Starke Kotentleerung aus dem After durch ein Klystier. Abends L. H. U. Dämpfung und Bronchialkatarrh. — 15. III. Noch immer Dämpfung und subfebrile Temperatur (38,2). Kein

Stuhlgang mehr auf natürlichem Wege. Die Hautwunde heilt sehr langsam. Braucht Opium und Morphium. — 31. IV. Stat. idem, nur die Dämpfung hat etwas zugenommen. — 15. IV. Die Kräfte nehmen ab, obgleich alle 4—5 Tage eine reichliche Stuhlentleerung per anum erfolgt. Die Dämpfung mit tympanitischem Beiklang, amphorisches Atmen und klingende Rhonchi. Trotz Wasserkissen entstand ein 5-Markstückgrosser, bis auf den Knochen reichender Decubitus. Die Hautwunde kleiner. — 23. IV. Im reichlichen eitrigen Auswurfe sind deutliche Tuberkelbazillen nachweisbar.

Da längeres Zuwarten mit Sicherheit den Tod durch Inanition und Phthise erwarten liess, wurde am 25. IV. 1884 die Darmresektion und Naht vorgenommen. Bauchschnitt nach innen und oben von der Fistel, einwärts von der Art. epigastrica, welche aber doch doppelt unterbunden und durchschnitten werden musste, nachdem vorher die Wundhaut möglichst gereinigt und die Fistel tamponiert war. Die Kotfistel führte durch ein kurzes Rohr in die zuführende Schlinge, während die abführende Schlinge durch einen Sporn teilweise verlegt war. Hinter diesem Sporn war noch eine 2. Dünndarmschlinge adhärent und musste abgelöst werden, was nicht ohne Verletzung der Muskularis gelang, welche übernäht werden musste. Nachdem die mühsame Isolierung der Fistel und Darmschlinge so weit gelungen war, dass man sie etwas vorziehen konnte, wurde sie mit elastischer Ligatur provisorisch verschlossen und die die Fistel und den Sporn enthaltende Partie reseciert und dann mit 4 innen und 10 aussen geknüpften Nähten 1. Reihe und einer darüber gelegten fortlaufenden Naht 2. Reihe die beiden Darmenden wieder vereinigt. Desinfektion mit 5% Carbollösung, Jodoformpulver und Schluss der Bruchpforte und Bauchhaut mit 6 einfachen Knopfnähten. An Stelle des widernatürlichen Afters blieb eine kleine Stelle offen und wurde mit Jodoformgaze tamponiert.

Nach der Operation etwas Schwäche, Puls 160, Temperatur 37,3. Kein Erbrechen. Urin spontan entleert. — 26. IV. Guter Schlaf ohne Morphium. Puls 120. Kein Fieber, guter Kräftezustand. Nachmittags plötzliche Verschlimmerung, Aufregung, Delirien, Brechneigung. Puls wird frequenter. Abends zunehmende Schwäche, Moschus subkutan. Epigastrium gespannt. Urin ins Bett. — 27. IV. Früh Exitus lethalis. Sektion nicht gestattet.

Die Pneumonie, welche die Operation verzögerte, hatte unter dem Einflusse der Inanition phthisischen Charakter angenommen. Wahrscheinlich waren schon vorher Tuberkelherde vorhanden. Die Operation wurde in extremis vorgenommen und war erschwert durch die Schwierigkeit, die ausserordentlich empfindliche und wunde Haut gründlich zu desinficieren. Um die Operation zu beschleunigen,

wurde die äussere Nahtreihe durch die fortlaufende Naht ersetzt.

Leider wurde die Sektion nicht gestattet, so dass man nicht sagen kann, ob die Naht vollkommen schlussfähig war. Der gute Verlauf in den ersten 24 Stunden lässt die Möglichkeit offen, dass es sich um eine sekundäre Infektion durch Diastase der Naht gehandelt haben kann. Denn die Erscheinungen deuten doch auf eine rapid auftretende septische Peritonitis, wenn auch die hohe Schwäche und der Zustand der Lungen an dem Tode mit Schuld gewesen sein mag.

28. Frau Rosine M., 50 Jahre. Gangränöser Nabelbruch, Heilung mit Kotfistel. — Operiert 2. III. 85, (mitgeteilt Beiträge zur klin. Chirur. 7. Band, S. 16 u. S. 102, Tübingen 1891).

29. Linksseitiger eingeklemmter Leistenbruch. Herniotomie. Sekundäre Kotperforation. Erscheinungen innerer Incarceration durch Laparotomie gebessert. Abermals sekundäre Kotperforation. Heilung durch eine 2. Laparotomie und Darmresektion.

Gottlieb F., 42 Jahre, Maurer, soll mit 15 Jahren einen linksseitigen Leistenbruch gehabt haben, welcher (ohne Bracherium) wenig Beschwerden machte. Am 6. Juni 1887 traten plötzliche Einklemmungserscheinungen auf, die nach 24 Stunden (in Pforzheim) die Herniotomie nötig machten. Die Wunde heilte, allein am 18. Tage nach der Operation entstand im oberen Narbenwinkel eine Kotfistel, welche 14 Tage lang Darminhalt entleerte. — Am 16. Juli als geheilt entlassen, musste er bald wieder wegen schneidender Leibschmerzen und Stuhlverhaltung (ohne Erbrechen) wieder ins Krankenhaus. — Am 9. IX. wurde (von Herrn Dr. Giessler und Dr. Lumpp) der Bauchschnitt in der Linea alba vorgenommen und 1 cm nach links eine Dünndarmschlinge an der Bauchwand adhärent gefunden. In der Mitte war die verdickte, starrwandige Schlinge durch einen bindegewebigen Strang eingeschnürt. Dieser wurde doppelt unterbunden und durchschnitten. In den nächsten Tagen fühlte sich Pat. sehr wohl, allein schon nach 10 Tagen traten die Schmerzen in der alten Heftigkeit wieder auf. Nach 3 Wochen entwickelte sich abermals in der Mitte der Narbe ein Kotabscess. Teils deswegen, teils wegen sehr heftigen Schmerzen, welche bloss durch Morphium gestillt werden konnten, wurde er zur nochmaligen Operation am 29. Nov. 1887 in die chirurgische Klinik geschickt.

Status. Aus der Fistel entleerte sich stets dünnflüssiger, gelber, alkalischer, mit unverdauten Speisenresten gemischter Dünndarminhalt und durch den After alle 22 Tage durch Klystiere feste Scybala. Starke Abmagerung, Körpergewicht 88 Pfund. Harn eiweissfrei, enthält viel Indican. Die Tagesmenge schwankt zwischen 500—1500 gr. bei 1012—1020 gr. sp. G.

Der grosse, stark abgemagerte Mann hinkt durch eine am linken Trochanter fixierte Narbe, welche er vor 22 Jahren durch einen Sturz (Quetschung mit nachfolgendem Abscess) erworben hatte. Der linke Oberschenkel ist um 2 cm länger als der rechte. Herz und Lungen gesund. Unterleib mässig aufgetrieben. Ueber dem linken Poupart'schen Bande eine 6 bis 7 cm lange Narbe. In der Linea alba unterhalb des Nabels eine 8 cm lange Narbe, in deren Mitte ein mit Granulationen umsäumter, linsengrosser Fistelgang mündet, dessen Umgebung ekzematös ist und in den die Sonde 2½ cm tief eindringt.

6. XII. Klagt über kontinuierliche Schmerzen im Bauche. Auf Laxantien entleeren sich gleichzeitig aus After und Fistel breiiger Stuhl in dickem Strahle. Durch tägliche Bäder, Tamponade der Fistel mit Jodoformgaze, Opium und Morphium, Lassar'sche Paste besserte sich der Zustand etwas. — 9. XII. Nochmals Laparotomie. Links von der provisorisch vernähten Fistel 7 cm langer Schnitt in der Linea alba. Eine Netzadhäsion musste abgebunden werden. 1 cm nach rechts von der Incision ist parallel mit dieser eine Ileumschlinge in der Ausdehnung von 15 cm adhärent und kommuniziert durch 2 Oeffnungen mit der äusseren Fistel. Oberhalb dieser Oeffnungen kreuzt sich eine zweite Dünndarmschlinge rechtwinklig mit der ersten und ist mit dieser ebenfalls verwachsen. Neben beiden und mit ihnen durch bleistiftdicke Adhäsionen verbunden, läuft gegen die linke Inguinalgegend ein fingerdicker Strang, welcher sich in der hinteren Blasenwand inseriert. Die Operation beginnt mit Lösung der oberen sich kreuzenden Schlinge und Uebernähung der blutenden Adhäsionsstellen mit 6 Seidennähten; Abtragung des fingerdicken Stranges oben und unten. Der Stumpf an der Blase wurde mit 12 Nähten übernäht, obgleich das Blasenlumen nicht eröffnet war. Der 3. Akt besteht in der Resektion des an der Bauchwand adhärenten Dünndarmstückes in der Ausdehnung von 15 cm, Vereinigung der beiden Darmlumina durch 24 Nähte 1. Reihe (darunter 3 Schleimhautnähte nach Innen geknüpft), 19 Nähte 2. Reihe und 7 Nähte 3. Reihe, dann 8 Mesenterialnähte. Excision eines streifenförmigen Stückes mit Hinwegnahme der Fisteln aus der Bauchwand. Bauchnaht mit 19 Seidennähten. Der Verlauf gestaltete sich im Ganzen günstig. Die Temperatur stieg zwar am 11. XII. auf 39,4 und schwankte auch in den folgenden Tagen bis auf 38,6; allein schon vom 19. blieb die Temperatur normal, mit einer kleinen Unterbrechung am 30. (38,9 leichte Bronchitis). Die Wunde heilte unter 2 Verbänden. Die Ernährung musste anfangs durch Klystiere unterstützt werden. — Vom 23. XII. ab feste Nahrung. — Am 15. I. stand Pat. mit gut sitzender Pelotte auf und verliess am 28. I. mit regelmässiger Verdauung die Klinik.

Am 31. III. 89, also 14½ Monate nach der Operation, berichtet Feil, dass er nur Gutes melden kann. „Ich kann wieder meinem Berufe vor-

stehen, nur hin und wieder bekomme ich noch Leibschmerzen und Stechen in der Leistengegend.“

Wie aus der mir gütigst durch Herrn Dr. Giessler und Lumpp mitgeteilten Krankengeschichte hervorgeht, war bei der ersten Herniotomie in dem eigrossen Bruche eine blauschwarze Darmschlinge und ein Netzstrang vorhanden, welch letzterer reseciert und dann reponiert wurde. Zweifellos war das derselbe Netzstrang, welcher sowohl bei der ersten als zweiten Laparotomie gefunden wurde und wenigstens erheblichen Anteil hatte an den Erscheinungen innerer Incarceration. Die incarceriert gewesene Darmschlinge war offenbar in der Ernährung so gestört, dass sie im ganzen Umfange an die Bauchwand durch adhäsive Entzündung anwuchs und dadurch eine erst am 18. Tage (!) eintretende Perforation ermöglichte ohne allgemeine Peritonitis. Interessant ist, dass diese Fistel in kurzer Zeit wieder ausheilte, dass aber die Beschwerden der vereinzelten Strangulation fortbestehen blieben und dass nach der ersten Laparotomie abermals eine sekundäre Perforation erfolgte, welche erst durch die zweite Laparotomie definitiv geheilt worden ist. Eine gründliche Beseitigung der solche Kotfisteln häufig begleitenden Strangulationserscheinungen ist wohl durch keine andere Methode der operativen Behandlung zu erreichen, als durch die Laparotomie mit ausgiebiger Resektion der adhärenten, starren und gewöhnlich verengten Darmschlinge.

30. Incarcerierter gangränöser Schenkelbruch. Kotfisteln, bestehend seit 2 Jahren, durch Darmresektion geheilt.

Virginie Th., Bauersfrau aus La Chapelle sous Chaux (Departmt. Belfort), 41 Jahre, bemerkte vor 3 Jahren zuerst einen linksseitigen Sckenkelbruch, welcher sich vor 2 Jahren einklemmte. Zwei Tage lang dauerte das Koterbrechen. Sie bekam Milch und Wasserklystiere ohne Erfolg. Dann wurde operiert und da der Darm gangranös gefunden wurde, ein künstlicher After angelegt. Nach 8 Wochen wurde ein Enterotom angelegt und nach dieser Zeit gieng der grösste Teil des Stuhles auf natürlichem Wege ab. Die Darmfistel verkleinerte sich dann auf ¼ der ursprünglichen Grösse, blieb aber dann stabil. Um von dieser befreit zu werden, machte die Stockfranzösin die Reise nach Heidelberg.

Status 23. IV. 88. Mittelgrosse Frau mit geringem Fettpolster. Innere Organe normal. Urin trübe, schwachsauer, eiweissfrei. Ueber dem linken Schenkelring ein 2-Markstückgrosser, scharfrandiger Hautdefekt von eczematöser Haut umgeben, durch welchen man mit dem kleinen

Finger in 2 Enden eines Dünndarmes bequem eindringen kann. Die Sonde dringt 12 cm weit vor.

Durch gelinde Laxantien, Tamponade der Fistel und Behandlung des Eczemes besserte sich der Zustand, ohne aber die heimwehkranke Patientin zu befriedigen.

Laparotomie am 30. IV. Die Fistel wurde 2—3 mm von der Mucosa entfernt umschnitten, dann parallel der Art. epigastrica der Schnitt 6 cm nach oben verlängert, dann die Darmschlinge aus ihren Verbindungen allmählig gelöst, wobei nach Innen der Peritonealraum eröffnet und mit in Sublimat getauchter Jodoformgaze tamponiert wurde. Nach Glättung der unregelmässigen Oeffnung entstand in der Darmwand ein 5-Markstückgrosses Loch, das in der Längsrichtung nicht vereinigt werden konnte, da sonst in Verbindung mit dem sehr vorspringenden Schleimhautsporn eine sehr enge Striktur entstanden wäre. Es wurde desshalb der der Fistel entsprechende Teil der hinteren Darmwand am Mesenterium abgetragen, einige Mesenterialgefässe ligiert und die beiden Darmenden cirkulär mit 12 inneren und 12 äusseren Seidenknopfnähten vereinigt, dann das Darmrohr reponiert und nach Verschluss der Fascien durch 2 versenkte Catgutnähte die ganze Bauchwunde mit 8 Seidennähten geschlossen. Der Verlauf gestaltete sich sehr günstig, ohne Fieber. Nur in den ersten 2 Tagen etwas Erbrechen. — Am 4. V. flüssiger Stuhlgang. — Vom 7. V. ab flüssige Diät. — Am 18. V. Auf Wunsch geheilt entlassen.

Am 9. Juni 1888 schreibt sie mit vielem Dank „pour les docteurs de l'Allemagne qui sont plus savant que ceux de la France“ für die gute Kur, dass es ihr ganz gut gehe und dass die Fistel ganz geheilt sei.

31. Incarcerierte Littre'sche Schenkelhernie, maskiert durch einen Bartholini'schen Abscess. Kotfistel. Heilung durch Laparotomie und Darmnaht.

Elisabeth H., 39 Jahre, Bauersfrau aus Hattenheim, verlor zwei Schwestern an Schwindsucht, soll vor 12 Jahren eine Geschwulst an der rechten Schamlippe gehabt haben, aus der sich nach Anwendung warmer Ueberschläge viel Eiter entleerte und die seitdem innen manchmal Eiter entleert. Seit 12 Wochen sei die Geschwulst wieder aufgetreten und die Periode so lange weggeblieben. Seit 13 Tagen Leibschmerzen und Stuhlverhaltung. — Am 5. VI. 88 plötzlich heftige Leibschmerzen und Erbrechen galliger Massen, das seit 11. VI. ausgesprochen fäculent gewesen sei. Heftiges Kollern und Unruhe im Leib. Retentio alvi et flatuum.

Status am 12. VI. Puls frequent (104), manchmal aussetzend, Zunge trocken, fäculenter Geruch aus dem Munde. Unterleib halbkugelig vorgewölbt mit deutlicher Peristaltik der geblähten Darmschlingen, druckempfindlich, namentlich rechts. Ueber dem rechten Poupart'schen Bande eine leichte fingerdicke prall elastische Vorwölbung und darüber leichte

Dämpfung. Das rechte Labium majus zu einem apfelgrossen Tumor vergrössert, der prall elastisch, tympanitisch und nicht reponierbar ist. Scheidenschleimhaut glatt, aber rahmartiges, übelriechendes Sekret entleerend.

Am 12. VI. abends Temperatur 38,5, Puls 112. Zunehmende Schmerzen. Incision in den vermeintlichen Bruchsack am rechten Labium. Derselbe stellte sich als faustgrosser, mit seröser glatter, nach dem Leistenkanal zu sich fortsetzender, aber vollkommen abgeschlossener Sack dar, welcher Eiter und Gas enthielt. Tamponade mit Jodoformdochten. In den nächsten Tagen war das Fieber wohl zurückgegangen, aber das Aufstossen, Erbrechen blieb wie zuvor. — Am 14. VI. wurden 3 Liter fäculent riechender, aber saurer Inhalt aus dem Magen gepumpt. Am Morgen abortierte die Frau. — 15. VI. Weniger Schmerzen. Placenta musste geholt werden. — 16. VI. Kein Erbrechen, aber Aufstossen. Auch durch Sennaklystiere erfolgt kein Stuhl. Temperatur 38,8. — In der Nacht vom 17. und am 18. mehrere dünne Stuhlgänge. Die linke Leistengegend wurde ödematös und druckempfindlich. — 20. VI. Kein Aufstossen mehr, geringe Schmerzen. Puls 120. Temperatur gestern 38,6, heute normal. Da unter dem linken Poupart'schen Bande eine deutliche Geschwulst und Fluktuation entstanden war, wurde dieselbe der Länge nach incidiert und eine grosse Menge fäculent riechenden, gashaltigen Eiters entleert. Der erweiterte Annulus cruralis mündete in den Abscess, allein weder ein Bruchsack noch eine Darmschlinge war nachweisbar. Desinfektion mit 1 ‰ Sublimat, Tamponade mit Jodoformdochten. — 21. VI. Puls 96, fieberlos, 2mal spontaner Stuhl; guter Appetit. — 24.—30. VI Pat. stets fieberfrei, mit guter Verdauung. Aus der Cruralwunde kommt ausser Eiter auch Dünndarminhalt. — 2. VII. Der rechtsseitige Vulva-Abscess ist spontan in die Vagina perforiert und musste drainiert werden. Aus der linken Fistel kommt wenig Kot. — 18. VII. Auf Wunsch entlassen kehrte sie am 15. X. zur Heilung ihrer Kotfistel wieder zurück.

Status. Das rechte Labium stellt wieder einen eigrossen fluktuierenden Tumor dar, aus dessen Innenfläche aus einer kleinen Fistel foetid riechender Eiter fliesst. Die Narbe am äusseren Rande des Labium solid geheilt. Nach abwärts von der Kotfistel im linken Schenkelkanal ist die Haut bis zur Mitte des Oberschenkels entzündlich infiltriert, stark gerötet und schmerzhaft; in der Mitte derselben befinden sich 2 Eiter secernierende Fisteln.

Operation am 19. XI. Der rechtsseitige Tumor, welcher zweifellos ein Bartholin'scher Drüsenabscess ist, wird total exstirpiert und die Wunde genäht. Da die 2 Fisteln am Oberschenkel durch Hohlgänge mit der Kotfistel in Verbindung stehen, werden dieselben ausgiebig gespalten und mit Jodoformgaze tamponiert. Obgleich die Fistelgänge und die Wunde im rechten Labium gut heilten, blieb die Kotfistel doch gleichmässig be-

stehen und entleerte namentlich viel Darminhalt, sobald ein Abführmittel nötig war.

26. XII. Laparotomie und Darmnaht. Nach Ausschabung und gründlicher Desinfektion der Fistelgänge wurde ein Schnitt oberhalb und parallel mit dem linken Poupart'schen Bande geführt und nach doppelter Unterbindung der Arteria epigastrica das Peritoneum eröffnet. Nachdem das Netz zurückgeschoben war, präsentierte sich eine spitzwinklig geknickte, am Schenkelring mit einer 10-Pfenniggrossen Stelle adhärente Dünndarmschlinge, deren breiterer zuführender Schenkel medialwärts liegt. Diese Darmschlinge wurde zum Teil stumpf, zum Teil mit der Schere von der Fistel und dem Peritoneum parietale abgelöst und vor die Bauchwunde gezogen, während das Peritoneum vor Kotinfektion durch Schwämme und Jodoformgaze möglichst geschützt wurde. Nach gründlicher Desinfektion wurde die Schenkelbruchpforte von Innen (vom Cavum peritoneale) aus mit einem Catgutfaden tabaksbeutelartig zugeschnürt. Die 10-pfenniggrosse Oeffnung, welche sich dem Mesenterialansatz gegenüber im Darme befand, war indessen durch elastische Ligaturen abgeschnürt, wurde angefrischt und mit 14 Nähten und 2 Reihen in querer Richtung vereinigt. Nochmalige Desinfektion mit 1 : 3000 Sublimat, Versenkung der Darmschlinge und Bauchnaht mit 10 Doppelnähten. Jodoformgaze-Collodiumverband. Die Schenkelfistel wurde nochmals ausgeschabt und mit Jodoformgaze tamponiert.

Der Verlauf war günstig, jedoch bestand in den ersten Tagen etwas peritonitische Reizung in der Umgebung der Wunde mit subfebriler Temperatur (höchste Temperatur 38,6), etwas Meteorismus, der sich erst durch Anwendung des Windspiegels verlor. — Vom 30. XII. ab trat Euphorie auf, nachdem durch Klystier Stuhl erfolgt war. In den ersten Tagen waren wieder Beschwerden vorhanden, welche auf Darm-Stenose hindeuteten, bis etwa vom 7. XII. Reconvalescenz eintrat, welche namentlich durch Ersatz des trockenen aseptischen Verbandes durch feuchte, essigsaure Thonerdeumschlage unterstützt wurde. — Am 21. XII. wurde sie auf Wunsch entlassen, obgleich die Schenkelwunden noch etwas granulierten. — Am 5. Febr. 89 stellte sie sich bei sehr gutem Gesundheitszustande vor. Die Schenkelwunde glatt geheilt. An der Bauchwunde eitern noch 2 Stichkanäle, jedoch ist nie mehr Kot herausgekommen.

Offenbar waren die Einklemmungserscheinungen bedingt durch eine Littre'sche Hernie des linken Schenkelkanales und maskiert durch den gleichzeitig vorhandenen verjauchten Bartholin'schen Abscess. Eine Geschwulst und Schmerzhaftigkeit bestand am linken Schenkelkanal anfangs gar nicht und erst, nachdem die Einklemmungserscheinungen vielleicht durch Gangränescenz des incarcerierten Darmdivertikels verschwunden waren, machte sich der Bruch durch Ent-

stehung des phlegmonösen Kotabscesses bemerkbar. Die Blosslegung der Darmschlinge wurde nicht wie in den vorigen Fällen durch Verlängerung des Schnittes von der Fistel senkrecht auf das Poupart'sche Band, sondern einen Finger breit und parallel mit dem Poupart'schen Bande durch einen eigenen Bauchschnitt erzielt und dann die Bruchpforte von innen zugenäht. Offenbar geht es auf beide Methoden. Während die erste die Gegend der Darmfistel besser freilegt, opfert sie wieder das Poupart'sche Band, welches bei der zweiten Methode geschont wird. Ferner wurde in diesem Falle der Darm nicht cirkulär reseciert, sondern bloss die Fistel angefrischt und in der Querrichtung vereinigt. Wahrscheinlich ist durch diesen Umstand das längere Fortbestehen von den Symptomen einer Darmstenose zu erklären.

32. Entzündeter eingeklemmter Nabelbruch. Anlegung einer Kotfistel. Radikaloperation und Darmfistelnaht. 7 Wochen später Heilung.

Frau Notar H. in Frankenthal, 60 Jahre, litt an einem grossen angewachsenen Nabelbruch seit vielen Jahren. Seit dem 5. Nov. 1888 trat nach einer Magenverstimmung Erbrechen auf und der Stuhl blieb weg. Opium linderte wohl die Schmerzen, allein der Leib wurde allmählig stark aufgetrieben, der Puls stieg auf 100, wurde schwach, die Zunge trocken, das Sensorium benommen. Am 11. Nov., zur Consultation gerufen, fand ich den kopfgrossen Nabelbruch prall gespannt. schmerzhaft gerötet und in der rechten grösseren Hälfte tympanitisch klingend. In der linken Hälfte waren Netzknollen fühlbar. Da eine Reposition unmöglich, die Aussicht durch eine Herniotomie zu nützen, bei dem elenden Kräftezustand und dem Verdacht auf Gangrän sehr gering war, entschloss ich mich, eine Kotfistel anzulegen. Rechts an der tief eingezogenen Nabelnarbe machte ich eine Incision, welche dicht unter der papierdünnen Haut den angewachsenen und stark verdünnten Darm eröffnete. Der Inhalt schien Ileumkot zu sein. — Am 15. XI. wurde mir berichtet, dass die Patientin nur eine dunkle Erinnerung des Vergangenen habe, dass sie täglich 3mal gereinigt werde und dass die Ernährung günstige Fortschritte mache. — Am 16. XII. besuchte ich die Patientin wieder und fand sie in relativ gutem Ernährungszustande, die Fistel aber bloss bohnengross und offenbar für die Dauer ungenügend, da kein Kot durch den After abging; etwas Ekzem in der Umgebung.

Am 5. I. 89 machte ich mit Hilfe der Herren Dr. Demuth und Zoeller und Assistenzarzt Dr. G. Schmidt die Naht der Kotfistel und Radikaloperation des Nabelbruches. Nach provisorischem Verschluss der Fistel durch 2 Nähte eröffnete ich durch einen 12 cm langen Schnitt den Bruchsack links vom Nabel. Zunächst musste

viel angewachsenes Netz abgelöst und teilweise reseciert werden, dann zeigte sich das Colon transversum, dann das Ileum, in dem etwa 20 cm vom Coecum, welches ebenfalls im Bruchsacke lag, dicht neben der Insertion des Mesenterium die Kotfistel angelegt war. Die eröffnete Ileumschlinge wurde vom Bruchsack abgelöst und die Fistel durch 7 in zwei Reihen angeordnete Seidennähte geschlossen. Nun zeigte sich die Ileumschlinge einmal um die Mesenterialachse gedreht und musste erst allseitig gelöst werden, bevor sie reponiert werden konnte. Dann folgt das Coecum, das immer wieder hervorkam und endlich das Colon transversum, dessen Reposition erst dann gelang, nachdem noch ausgedehnte Netzpartien reseciert worden waren. Nun wurde der Bruchsack reseciert, Peritoneum und Fascie mit 8 Silkwormnähten, dann die Haut mit Seidennähten vereinigt. Zwischen der Haut und Fascie wurde ein Drain eingeschoben und ein aseptischer Bauchverband angelegt.

In den ersten 2 Tagen bestand häufiges Erbrechen und Brechneigung. Der Puls frequent bei normaler Temperatur, welche bloss am 11. I. auf 38,9 stieg. Beim Verbandwechsel war die Wunde ziemlich geheilt. Nach Bericht vom 3. April geht es der Patientin sehr gut, sie hat guten Appetit und regelmässigen Stuhlgang, seitdem das Morphium weggelassen wurde.

33. Johanna Sch., 36 Jahre, Landwirtsfrau aus Erlenbach bemerkte seit ihrem 31. Lebensjahre (1885) einen wallnussgrossen Leistenbruch rechts; sie hatte keine Beschwerden bis Anfang Oktober 1889, wo sie während eines längeren Marsches unter starken Leibschmerzen und Erbrechen eine Anschwellung der Bruchgeschwulst bis auf Eigrösse beobachtete. Stuhl trat an diesem und dem folgenden Tag noch ein, blieb aber dann vollständig weg. Am 5. Tage nach der Brucheinklemmung herniotomierte sie der behandelnde Arzt und seitdem geht aller Stuhl aus der Herniotomiewunde.

Am 24. November 89 wurde bei der Aufnahme in hiesiger Klinik in der Mitte der rechten Schenkelfurche ein schräg ovaler Defekt in der Bauchwand konstatiert von 4,5 cm Höhe und 3 cm Breite, der von den Lumina zweier Därme oben median und unten lateral eingenommen ist. Die Schleimhaut der Därme ist ziemlich stark ektropioniert, das obere Darmlumen entleerte alle Augenblicke kaum fäculent riechenden, bald grünen, bald dunkelgrün braunen breiigen Darminhalt, das untere gar nichts. — Am 3. XII. wird die ganze Darmfistel am Hautrand umschnitten, beide Darmenden angefrischt und durch zweireihige Naht vereinigt. Nach Reposition des vernähten Darmes und Einführung eines Jodoformdochtes in die Wundhöhle wird die Hautwunde nach Umschneiden der callösen Hautfistelränder geschlossen. — Die Heilung ging glatt von Statten und Pat. wurde am 27. XII. geheilt entlassen.

Sieben Fälle, welche bis auf den ersten zur Heilung kamen [1]). Bei diesem (27.) wurde die Operation in extremis vorgenommen, nachdem es nicht gelungen war, die durch schmerzhaftes Ekzem in der Umgebung der Fistel, durch Decubitus und ungenügende Ernährung auf das äusserste herabgekommene und tuberkulös gewordene Patientin durch Pflege und Bäder etwas zu kräftigen. Der Tod erfolgte an Peritonitis. Da die Sektion nicht gestattet war, muss es unentschieden bleiben, ob die Infektion bei der Operation von der ekzematösen Haut aus oder erst sekundär durch Insuffizienz der Nähte erfolgt war. Das letztere ist möglich, weil erst am Abende des der Operation folgenden Tages plötzlich Kollaps eintrat.

Von Interesse waren zunächst die zwei Nabelbrüche (28, 32). Bei Frau Rosine M. (Nr. 28) musste nach 4tägiger Incarceration des grossen Nabelbruches eine Kotfistel im Colon transversum angelegt werden. Zwei Monate später wurde eine linksseitig eingeklemmte Schenkelhernie operiert. Der Kot kam vollständig aus der Nabelfistel, da der rückläufige Schenkel des Colon transversum allmählich ganz zugewachsen war. Da auch die Fistel des zuführenden Schenkels so eng wurde, dass sie für die Kotentleerung nicht mehr ausreichte, wurde durch Laparotomie das Colon transversum von seinen Adhäsionen befreit, die verengten Teile reseciert und der Darm durch die cirkuläre Naht geschlossen. Zwei Jahre später starb die Patientin an einer abermaligen Einklemmung der linken Schenkelhernie. Die Darmnarbe am Colon transversum war kaum sichtbar, die unterhalb der Nahtstelle liegende Darmpartie, welche bei der Operation hochgradig atropisch war, ganz normal.

Bei Frau H. (32) war eine Dünndarmschlinge durch Achsendrehung im Nabelbruche gangränös geworden und entleerte den gesamten Kot nach aussen. Auch hier wurde die Oeffnung allmählich zu eng für diesen Zweck und erforderte die Laparatomie zur Erhaltung des Lebens. Die gedrehte Darmschlinge wurde aus ihren Verwachsungen befreit, die Oeffnung im Darme vernäht und die Radikaloperationen des Nabelbruches angeschlossen [2]).

Was die drei Schenkelbrüche betrifft, so war bei dem oben erwähnten, unglücklichen Falle (27) durch den Sporn der rück-

1) Es wären noch 2 Kotfisteln in Brüchen hinzuzufügen, deren Heilung durch direkte Naht schon in den Beiträgen zur Radikalbehandlung der Brüche mitgeteilt ist (Beiträge zur operat. Chirurgie 1878. S. 28 u. ff.) und ebenso gehören die Fälle 7 und 8 der Darmresektionen hieher.

2) O. Vulpius. Die Radikaloperation der Hernien der vorderen Bauchwand. Beiträge zur klin. Chirurgie III. Bd. S. 109. Tübingen 1891.

führende Schenkel des Darmes ganz verlegt, so dass die Darmschlinge durch Bauchschnitt abgelöst und reseciert werden musste. Dabei riss eine zweite, adhärente Darmschlinge ein und musste übernäht werden. In ähnlicher Weise wurde bei Fall 30 die Fistel umschnitten, der Schnitt parallel der Art. epigastrica nach oben verlängert, die Darmschlinge vom Schenkelkanale abgelöst, 6 cm reseciert und cirkulär genäht. Heilung ohne Drainage.

Bei 31 wurde durch einen dem Poupart'schen Bande parallelen Schnitt der fixierte Darm abgelöst und die Oeffnung in querer Richtung vernäht. Ebenfalls Heilung ohne Drainage.

Von den zwei Leistenbrüchen war 29 von besonderem Interesse, da 3 Monate nach der Herniotomie des linken Leistenbruches sich eine innere Einklemmung durch einen angewachsenen Netzstrang entwickelte, welche wohl durch Laparotomie beseitigt wurde, aber zu einer Kotfistel in der Mittellinie führte. Da fortwährende Bauchschmerzen auf eine Verengerung des Darmes hindeuteten, wurde durch eine abermalige Laparotomie 3 Monate später ein Netzstrang nochmals reseciert, die angewachsene fistulöse Dünndarmschlinge, 15 cm lang, reseciert und der Patient durch die cirkuläre Darmnaht ohne Drainage definitiv geheilt.

Bloss der letzte (33) von den 7 Fällen hätte vielleicht nach der alten Methode mit der Dupuytren'schen Darmschere durch mehrmonatliche Behandlung zur Heilung gebracht werden können. Durch die moderne Ablösung der Darmfistelränder und direkte Naht der Darmöffnung war die Kotfistel in 14 Tagen vollkommen geheilt. Die übrigen 6 Fälle darf man wohl getrost als unheilbar nach der alten Methode bezeichnen und von diesen sind 5 glatt und ohne Störung geheilt. Der 6. Fall war mit jeder Methode unheilbar. Das beweist mehr als die statistische Zusammenstellung von zahlreichen aus der Litteratur zusammengestellten Fällen für die neue Methode. Wir dürfen ganz ruhig behaupten, dass durch die direkte Naht oder Resektion des Darmes auch die schwierigsten Fälle von Kotfisteln, welche nach Herniotomieen zurückbleiben, heilbar sind, während die einfachen Fälle, welche der alten Methode zugänglich waren, durch die moderne Enterorhaphie viel schneller und sicherer geheilt werden können.

Wenn wir noch einmal die Darmnähte und Resektionen überblicken, so starben von:

10	wegen maligner Tumoren . . .	5
11	wegen Tuberkulose	2
4	Invaginationen	1
7	Kotfisteln	1
32		9

Wenn wir 3 Doppelresektionen bei Krebs mit 1 Genesung, eine multiple Resektion bei Tuberkulose und eine akute Invagination mit Darmgangrän weglassen, bleiben 27 Darmnähte und Resektionen mit 5 Todesfällen.

Wenn wir die erste Hälfte von Operationen als der Lehrzeit angehörig betrachten und die zweite Hälfte als der reiferen Erfahrung, so starben von den ersten 14 : 7, von den letzten 18 (seit 1888) bloss 2 Fälle.

Wir möchten deshalb nochmals unserer Ueberzeugung Ausdruck verleihen [1]), „dass die Darmresektionen in der Hand eines geschickten Operateurs ähnliche Fortschritte aufweisen werden, wie die Ovariatomie in der Hand von Spencer-Wells. Mit der Verbesserung der Erfolge werden sich die Indikationen häufen, welche öfters vorhanden sein dürften, als die für Entfernung eines Eierstockes".

Durch eine sorgfältig ausgebildete Technik und richtige Auswahl der Fälle werden wir wahrscheinlich die Mortalität der Darmresektionen auf 10% herabdrücken können..

Was die Technik der Magen- und Darmresektionen betrifft, so wäre zunächst die Aseptik und Antiseptik kurz zu besprechen. Wir haben alle Operationen bis auf die wenigen Privatpatienten im klinischen Operationssaale, welcher durchaus nicht allen Anforderungen der modernen Aseptik entspricht, und vor den versammelten Zuhörern, denen keinerlei Carenz auferlegt ist, ausgeführt. Das Hauptgewicht wurde auf die Vermeidung der Kontaktinfektion, also auf gründliche Desinfektion des Operationsfeldes, der Hände, Instrumente, Schwämme und Verbandsachen gelegt. Der Operationsraum wird vor der Operation mit dem Carbolspray gereinigt, welcher in der Regel auch während derselben, aber nicht über dem Operationsfelde im Gange ist, mehr mit der Absicht, die Luft feucht zu erhalten, als dieselbe zu desinfizieren. Der Patient, welcher wenigstens 2 Tage auf flüssige Kost gesetzt war, wird

1) Heidelberger Naturforscherversammlung. Deutsche med. Wochenschrift 1889. Nr. 45.

gründlich entleert, bei Magenoperation der Magen mit Salicyl oder Borwasser vorher mehrfach ausgewaschen. Bei Darmstenosen hat die Entleerung des Darmes grosse Schwierigkeiten, und wenn man nicht mehrere Tage Zeit hat, dieses Geschäft durch Mittel von oben und unten milde und langsam zu besorgen, ist es vielleicht besser, wie König betont, auf die Abführmittel ganz zu verzichten und lieber während der Operation aus dem Resektionsschnitte das obere Darmende gründlich zu entleeren. Allerdings wird dabei die Gefahr der Kotinfektion grösser, als wenn man die ganze Naht beenden kann, währenddem der zu- und abführende Schenkel des Darmes abgeklemmt ist. Wenn die Abführmittel unvollkommen gewirkt haben, ist der oberhalb der Verengung liegende Darmteil mit schäumigem Kot prall gefüllt und die frischen Nähte haben dann sofort nach ihrer Anlegung, bevor noch Verklebungen eintreten konnten, einen hohen Seitendruck auszuhalten. Wenn einzelne Stichkanäle die ganze Darmwand durchdringen, was niemals ganz sicher vermieden werden kann, liegt die Gefahr der Infektion des Bauchfelles durch die Stichkanäle sehr nahe.

Die Hände und das Operationsfeld haben wir schon lange, bevor Fürbringer die Methode wissenschaftlich begründet hat, mit Seife, Spiritus und Carbol-, später Sublimatwasser desinfiziert. Ebenso wurden die Instrumente und Nadeln von Anfang an, nachdem Czerny die Kochmethode zur Desinfektion der Seide angegeben hatte (1878), mit 2% Carbolwasser und erst seit Schimmelbusch's Versuchen mit ½% Sodalösung gekocht.

Die Seide wird jetzt, nachdem sie in Carbolwasser gekocht ist, noch im Dampfe sterilisiert. Catgut wird für intraperitoneale Operationen gar nicht angewendet.

Die Umgebung des Operationsfeldes wird mit sterilisierten Tüchern gedeckt, zum Schutze des Darmes werden in 0,6% Kochsalzlösung gekochte Kompressen benützt und die früher gebrauchten Salicylkompressen weggelassen, seitdem uns die Experimente von Kinscherf[1]) gezeigt haben, wie sehr die Salicylsäure die Darmserosa reizt. Wie schon oben bemerkt, haben wir bis zum Jahre 1891 die nach Billroths Methode desinfizierten Schwämme benützt, dann aber dieselben durch sterilisierte Gazetupfer ersetzt, weil wir den Verdacht hatten, dass mit Darminhalt benetzte Schwämme bei derselben Operation nach ungenügender Reinigung in Berührung

1) Kinscherf. Ueber die Behandlung der akuten Peritonitis. Heidelberger Dissertation 1892.

mit dem Bauchfelle kamen und die Infektion desselben vermittelten. Die Gazetupfer zum Aufsaugen von Flüssigkeit werden so zusammengefaltet, dass die Schnittränder nach innen fallen und hier von dem central durchgestochenen Bindfaden, welcher zum Hervorziehen des Tupfers benützt wird, fixiert werden.

Diese sterilisierten Tupfer und die gekochten Kompressen verdrängen allmählich die früher gebrauchte Jodoformgaze. Wir haben zwar auch von der aus der Fabrik bezogenen Jodoformgaze keine üblen Folgen gesehen, haben sie aber im letzten Jahre meistens vorher im Dampfe sterilisiert, wobei sie brüchig wird und eine Menge Jodoform verloren geht. Dagegen benützen wir die Gersuny'schen Jodoformdochte sehr häufig zur Drainage der Wunden. In der ersten Zeit verzichteten wir bei Magen- und Darmresektionen fast ganz auf die Drainage, aber allmählich häuften sich die Fälle, wo wir, der vollkommenen Aseptik nicht trauend, durch einen Jodoformdochttampon ein Sicherheitsventil für die ersten Wundsekrete offen liessen. Da die Resultate dabei immer besser wurden, müssen wir wenigstens behaupten, dass diese Form der Drainage nichts schadet, wenn auch ihr Nutzen nur schwer ziffermässig festgestellt werden kann. Die Dochte werden zuerst im Dampfe sterilisiert, dann mit Jodoformäther getränkt und im geschlossenen Glase aufbewahrt.

Für diese meist langdauernden Operationen benützen wir den Julliard'schen erwärmten Operationstisch und seit etwa vier Jahren in der Regel die gemischte Narkose: Nach einer Morphiumeinspritzung wird mit Chloroform begonnen und wenn der Kranke tief schläft, die Narkose mit Aether fortgesetzt. Die Nachwehen der Narkose sind dadurch entschieden verringert und kürzer und die Gefahr des Kollapses während und nach der Operation erheblich gemindert.

Das Hauptgewicht wird auf sorgfältige Blutstillung gelegt, welche fast ausschliesslich durch isolierte Seidenligaturen oder Massenunterbindungen erzielt wird. Für die Isolierung des Magens und Darms vom Mesenterium leistet uns Czerny's krummer Schieber sehr gute Dienste. Wenn irgend möglich, wird der zu eröffnende Darmteil so weit gelöst, dass man ihn vor die Bauchwunde bringen kann. Wenn das nicht möglich ist, so wird doch seine Umgebung mit Tupfern und Kompressen so ausgepolstert, dass eine Infektion der benachbarten Darmteile ausgeschlossen ist.

Für den Abschluss des Magens benützen wir eine Art Wehrscher Klemme: zwei 20 cm lange, vernickelte, im Durchschnitte eliptische Stahlstäbe werden in einen engen Kautschukschlauch ge-

steckt, der eine Stab hinter, der andere vor dem Magen mit Seidenfaden fest zusammengebunden. Für die Abklemmung des Darmes benützten wir in den letzten Jahren fast ausschliesslich eine lose geknüpfte elastische Ligatur. Für die Naht benützen wir meistens feinste Schröder nadeln mit Seide Nr. 1, bloss für atrophischen Dünndarm spindelrunde Darmnadeln mit Seide Nr. 0. Als Nadelhalter benützen wir einen schlankgebauten Schröder'schen oder den Reiner'schen [1]).

Bei den cirkulären Resektionen des Magens und Darmes beginnen wir die hintere Serosanaht zuerst nach innen knüpfend, schneiden die Fäden ganz kurz bis auf die zwei Endfäden zur Markierung, dann folgt die hintere Mucosanaht, ebenfalls nach innen geknüpft, dann die vordere Mucosanaht nach aussen geknüpft, und zwar in der Regel so, dass wir zuerst die mittelste Naht anlegen und mit derselben die vorderen Schleimhauträuder von der Hinterfläche abziehen, dann werden die Oeffnungen links und rechts von der Mittelnaht durch Nähte geschlossen, welche so verteilt werden, dass kleine Ungleichheiten der Randlängen dadurch ausgeglichen werden. Grössere Differenzen müssen freilich entweder durch Schiefschnitt oder seitlichen Einschnitt des engeren Teiles, oder durch Faltungen, Occlusionsnähte und Zwickelbildungen am weiteren Teile ausgeglichen werden. Dann folgt die äussere Serosanaht, der manchmal noch eine 3. Nahtreihe zur Verstärkung schwächerer Stellen oder zur Uebernähung mit Netz oder Mesenterium hinzugefügt wird.

Wir brauchen für 1 cm Wundlänge 1—3 Knopfnähte und zwar um so mehr, je dünner der Darm ist. Für die Serosanähte werden die Knopfnähte häufig durch die fortlaufende Naht ersetzt. Für die Mucosanähte sind Knopfnähte vorzuziehen, weil sie die Blutstillung besser besorgen und eine Nekrose der Mucosa weniger schadet. Die fortlaufende Naht lässt sich ja schneller ausführen, macht nicht so leicht Nekrose, liegt aber dafür nicht so sicher und verengt leicht das Darmlumen. Vom Mesenterium wird bloss so viel als erkrankt ist, also wenn möglich kein Keil, reseziert und nach Beendigung der Darmnaht das Loch mit einigen Knopfnähten geschlossen. Bei den vom Peritoneum entblössten Teilen des Darmes wird die Oberfläche der Muscularis so behandelt wie sonst die Serosa, aber wenn möglich gerade an diesen Stellen zur Sicherung noch eine 3. entspannende Nahtreihe angelegt. Für die Bauchdecken sind wir bei

1) Die Instrumente und Seide liefert uns Instrumentenmacher Dröll Mannheim-Heidelberg.

der alten Simon'schen resp. Spencer-Wells'schen doppelreihigen Knopfseidennaht stehen geblieben, da sie uns stets gute Dienste leistet, und brauchen die Etagennaht für die Mittellinie bloss bei sehr fetten Bauchdecken, was bei diesen Operationen kaum vorkommt, oder bei seitlichen Schnitten für die verschiedenen Muskelschichten.

Eine schwierige Frage ist die Ernährung nach diesen Operationen. Bei Magenoperationen ist es am besten, wenn die Kranken 8 Tage ganz mit Nährklystieren erhalten werden können. Ein Theelöffel kalter Thee oder einige Tropfen Cognac in Eiswasser, Ausspülungen des Mundes mit Citronensaft in Wasser stillen den Durst. Bei Darmoperationen lassen wir vom 3. Tage schon Beeftea, Fleischgelée, kalte Milch, selbst Emser Wasser geben und gehen bald zu Schleimsuppen und Eiern über. Am Magen Operierte bekommen noch in der 2. Woche flüssige und in der 3. leicht verdauliche, breiige Nahrung, während man bei Kranken, welche am Darm operiert sind, schon etwas früher mit solider Nahrung beginnen kann. Auch mit der Stulentleerung muss man individualisieren. Kranke mit Darmstenosen bekommen in der Regel spontan in den ersten Tagen nach der Operation reichliche Entleerungen. Bei andern muss man mit Wasser, Glycerin oder Oelklystieren nachhelfen und greift in der Regel erst spät zu den milderen Abführmitteln.

Wir haben oben die Resultate der Magen- und Darmnähte offen dargelegt, um an der Hand derselben einen Massstab für den Wert der von uns geübten doppelreihigen Darmnaht zu gewinnen. So aufmerksam wir auch die Versuche verfolgen, welche die Methoden der Darmnaht zu erleichtern, zu verbessern und zu vereinfachen suchen, so wird man es uns doch nicht verübeln können, wenn wir diese Vorschläge erst dann am Menschen probieren wollen, nachdem die betreffenden Erfinder den Wert ihrer Methoden auch an diesem wertvollsten Objekte unserer Kunst erwiesen haben.

Die aus der Heidelberger chirurg. Klinik hervorgegangenen Arbeiten über Magen- und Darmchirurgie:

Czerny. Studien zur Radikalbehandlung der Hernien. Wiener med. Wochenschr. 1877.

— Beiträge zur Radikaloperation der Hernien. Beiträge zur operativen Chirurgie. Enke, Stuttgart 1878.

— Ueber Darmresektion. Berl. klin. Wochenschr. 1880. Nr. 45 u. 48.

— Ueber die innere Naht des Bruchsackhalses. Centralbl. f. Chirurgie 1883, Nr. 8.

— Beiträge zu den Operationen am Magen. Wiener med. Wochenschr. 1884, Nr. 17—19.

Czerny. Demonstration v. Magenresektionspräparat. Deutsch. Chirurgenkongr. 1884.

— Ueber Magen- u. Darmresektionen. Deutsche med. Wochenschr. 1889, Nr. 45.

— Ueber die chirurgische Behandlung intraperitonealer Tuberkulose. Beitr. zur klin. Chirurg. VI. Bd. Tübingen 1890.

F. F. Kaiser. Beiträge zu den Operationen am Magen. Beiträge zur operativen Chirurgie. Stuttgart 1878.

Edwin Kuh. Ueber die Resektion des Pylorus. Archiv für klin. Chir. XXVII. Bd. 4. Heft.

F. Maurer. Beiträge zur Chirurgie des Magens. Archiv für klin. Chir. XXX. Bd. 1. Heft.

H. Braun. Ueber Endresultate der Radikaloperationen von Hernien. Berl. klin. Wochenschr. 1881. Nr. 4.

W. Fleiner. Zwei Fälle von Darmgeschwülsten mit Invagination. Virchow's Arch. 101. Bd. 1885.

C. F. Steinthal. Ueber die chirurg. Behandlung der ulcerösen Magen- und Darmperforation 1888. Lang, Arch für klin. Chirurg. XXXIII. Bd. 4. Heft.

G. Heuck. Zur Statistik der operat. Behandlung der Mastdarmkrebse. Archiv für klin. Chirurg. Bd. XXIX.

E. Herczel. Beiträge zur operativen Behandlung der Blasendarmfistel. Beiträge zur klin. Chirurg. V. Bd. 1889. S. 690.

R. Stern. Durch welche Mittel kann man das Entstehen von intraperitonealen Verwachsungen verhindern. Beiträge zur klin. Chir. IV. Bd. S. 653.

F. Krumm. Zur Frage der primären Darmresektion wegen Darmgangrän. Beiträge zur klin. Chirurgie. VII. Bd. Tübingen 1891. S. 1.

F. Hölder. Ueber Hernia properitonealis. Ibid. S 257.

L. Orth. Ueber die Sarkome des Darmes, Mesenterium und retroperitonealen Raumes. Heidelberg 1890.

O. Vulpius. Die Radikaloperation der Hernien in der vorderen Bauchwand. Beiträge zur klin. Chirurg. VII. Bd. Tübingen 1891. S. 91.

R. Wolf. Beiträge zur Radikalbehandlung der Leisten- und Schenkelhernien. Beiträge zur klin. Chirurg. VII. Bd. Tübingen 1890. S. 585.

C. H. Sissingh. Die sakrale Operation nach Kraske bei Carcinoma recti. Heidelberger Dissertation 1890.

Herm. Vüllers. Beiträge zur Kenntnis der Gastrostomie. Heidelberger Dissertation 1891.

Kinscherf. Ueber die Behandlung der akuten Peritonitis. Heidelberger Dissertation 1892.

G. B. Schmidt. Ueber die Operationsmethoden bei Rektumcarcinom und deren Enderfolge. Beiträge zur klin. Chirurg. Tübingen 1892. IX. Bd. S. 409 und Berliner klin. Wochenschr. 1892.

Darmresektionen.

1) Carcinome und Sarkome des Dickdarms.

Nr.	Name, Alter, Datum der Operation	Anamnese, Status	Operation	Beschaffenheit des Tumors	Ausgang	Bemerkungen
1.	Eva Bülland, 47 J. 27.IV.80. Berliner klin. Wochenschr. 1880. Nr. 45 und 48.	Beginn der Erkrankung Nov. 89 mit Geschwulst in der Fossa iliaca sinistra, seitdem gastrische Störungen, Durchfälle, Appetitlosigkeit, Brechneigung u. Aufstossen, derb höckeriger Tumor von Eigrösse in der linken Bauchgegend, etwas verschieblich.	Schnitt im linken Hypochondrium 12 cm lang. Die Geschwulst ist ein Carcinom des Colon transversum welches ausgedehnt mit der grossen Kurvatur des Magens und mit der Flex. sigmoidea verwachsen ist. Doppelresektion des Colon transv. u. der Flexur, doppelte cirkuläre Darmnaht.	Medulläres Drüsencarcinom des Colon transversum mit der Flexura sigmoidea verwachsen.	16. Juni 80 entlassen.	Gestorben 8. Nov. 80. Kontinuierliches und metastatisches Recidiv, direkte Todesursache war Pneumonie u. Bronchitis.
2.	Friedr. Sch., 47 J. 20. IX. 82.	1878 die ersten Darmbeschwerden, 80 wurde ein Tumor bemerkt. Sehr herabgekommener Kräftezustand, 16 cm langer Tumor in der rechten Bauchgegend, beweglich.	Operat. dauerte 4 St., erforderte über 100 Ligatur. wegen Adhäsionen an Leber Gallenblase, Pancreas, Duodenum, von welch letzterem ein Stück resecier t u. genäht werden musste. Cirkuläre Naht des Ileum mit dem Colon. Schnitt r. vom Rectus.	Gallertcarcinom des Coecum und Colon ascendens von zwei Faustgrösse.	Kollaps 1 1/2 Stunden nach Beendigung der Operation.	
3.	Theodor B., 45 J. 7. II. 84.	Seit lange Neigung zu Diarrhoe 82 Typhus. Ostern 83 nagende Schmerzen am Coecum. Stuhl unregelmässig. Febr. 84 hartnäckige Verstopfung, dann starke Darmblutung, Tumor seit Herbst 83, walzenförmiger beweglicher Tumor, hochgradige Anämie.	Schnitt rechts vom Rectus, zuerst Desinvagination des eingestülpten Coecum, dann Resektion von 23 cm aus der Ileocoecalgegend. Dauer 2 1/4 Stunden. Cirkuläre zweireihige Naht.	Blumenkohlartiges Carcinom des Coecum und Colon ascendens.	Tod am 9. Juni morgens 2 Uhr.	Beginnende eitrige diffuse Peritonitis, Darmnaht schlussfähig, Oeffnung daumendick.

Nr.	Name, Alter, Datum der Operation	Anamnese, Status	Operation	Beschaffenheit des Tumors	Ausgang	Bemerkungen
4.	Oskar A., 52 J. 29. I. 87.	Vor 20 Jahren Blinddarmentzündung, 84 u. 86 heftige Schmerzanfälle, Sept. 86 Schüttelfrost. Durchfall, Erbrech., dann Verstopfg. Seitdem wurde die Geschw. beobachtet, welche seitdem zunahm. Faustgr. Geschw. zwischen Nabel u. r. Spina, leicht Ascit. etwas Anämie.	Schnitt rechts vom Rectus, Ablösung des Tumors von der Bauchwand schwierig, dann Resektion von 13 cm Coecum und Colon ascendens cirkuläre Naht, Zwickel Dauer 2½ St.	Gallertcarcinom des Colon ascendens.	Tod am 1. Febr.	Schluckpneumonie und beginnende septische Peritonitis. Nahtstelle schliesst gut.
5.	Mathilde T., 52 J. 11. VII. 87.	Carcinom in d. Familie. Beginn Ostern 87 mit Leibschmerzen u. leicht. Fieber, Tumor erst 13 Tage entdeckt, 15 cm breiter Tumor in der Nabelgegend.	Schnitt in der Linea alba, Resektion von 18 cm Colon transversum und 25 cm damit verwachsenem Dünndarm, doppelte cirkuläre Darmnaht.	Medullarcarcinom des Colon transvers mit Geschwürbildung, übergreifend auf den Dünndarm.	Tod nach 24 Stunden.	Septische Peritonitis, chronische Nephritis, Myodegeneratio cordis. Darmnähte schliessen gut.
6.	Ludwig N., 48 J. 6. X. 90.	Tuberkulöse Familie. Beginn Okt. 89 mit Schmerz, Diarrhöe. Jan. 90 Anschwellung, Blut im Stuhle. Faustgrosser höckeriger Tumor in der Coecalgegend, beweglich.	Schnitt parallel dem Leistenbande. Darmresektion.	Drüsencarcin. des Coec., von d. 19 cm entfernt, Ileum u. Col. mit Zwickelbildg cirkul. vereint wurd, Drüsenstr. i. kl. Beck.	Tod an septischer Peritonitis, Hypostase am 8. X.	
7.	Lucie B., 45 J. 11. XI. 90.	Seit Juli 90 Diarrhöe und Schmerzen, 3 Wochen vor Eintritt vollkommene Stuhlverhaltung, kolossaler Meteorismus.	17. Okt. 90 Kolostomie links, 10. Nov. Laparotomie in der Linea alba. Darmresektion.	8 cm langer Scirrhus aus der Flex. sigm. wird reseciert u. cirkulär genäht, 3—4 Drüsen aus dem Mesenter. entfernt.	Hg. ohne Störung. Vom 20. Dez. tägl. spontan Stuhl, nachd am 15. Dez. d. Kotfistel durch Umschneidung Darm- u. Bauchdeckennaht in Etag. geheilt war.	15. Mai 92 noch ganz wohl.

Nr.	Name, Alter, Datum der Operation	Anamnese, Status	Operation	Beschaffenheit des Tumors	Ausgang	Bemerkungen
8.	Lina S., 35 J. Eberbach, 9. II. 91.	Neujahr 90 Influenza, dann Diarrhöen. 24. VI. 91 letzte Entbindung, leichtes Fieber, Obstipation, die im Dez. zur vollständigen Retentio alvi führte. Kolossaler Meteorismus.	8. I. 91 Colostomie am Coec. da der Sitz des Hindernisses unbekannt war. 4. II. in Narkose ein Tumor im Colon descendens entdeckt, der am 9. II. durch quer. Bauchschnitt reseciert wird. Cirkuläre Darmnaht.	Apfelgrosses Drüsencarcinom im Colon descend. mit fast absoluter Impermeabilität.	17. II. erster Stuhlgang, 27. II. Coecalfistel durch Ablösung d. Darmes u. Etagennähte geheilt. Entlassung am 14. März 91.	20. Mai 92 ganz gesund, Stuhlgang regelmässig, kleiner Bauchbruch an Stelle der Typhlostomie, aber nicht an der linken Seite. Körpergewicht 140 Pfd. (Dr. Schuhmacher).
9.	Frau Sch., 45 J, 24. I. 92.	Verstopfung seit lange, seit ½ J. heftige Beschwerden, zieml. Meteoris. Kotverhaltung, Tum. nicht nachweisb.	Medianschnitt lässt einen Scirrhus in der Flexur entdecken, der cirkulär reseciert und genäht wird.	Tumor schnürt d. Flexura sigmoid. ein, ist aber bloss 4—5 cm lang.	Heilung ohne Störung.	Mitte Mai 92 sehr gutes Aussehen.
10.	Anna R., 34 J. 21. VI. 86.	Wurde 22. XI. 81 weg. Ovarialsark. beiders. kastriert, seitdem gesund bis vor ¼ J. Magenbeschw. u. seit 3 W. ein Knoll bemerkb. wurde. Zwischen Nabel und Symphyse ein faustgrosser verschieblicher Tumor.	21. VI. 86 Resektion von 1 cm des queren Dickdarmes durch Medianschnitt, Entfernung einiger mesenterialen Drüsen. Cirkuläre Darmnaht.	Alveoläres Lymphosarkom, das an der Insertion d. grossen Netzes am Dickdarm seinen Ausgang nahm.	Verlauf gestört durch embolische Pleuropneum. r. daher Pleurotom. (Lungenabscess) am 12. Juli Drainage. Heilung.	Geheilt vorgestellt 89 bei der Heidelberger Naturforscherversammlung. 21. Mai 92 also nach 6 Jahren noch ganz gesund.
			2) Tuberkulöse Darmtumoren.			
11.	Christine W., 34 J. 12. VI. 86. Beitr. zur kl. Chir., VI. Bd., S. 76. Tubing. 1890.	Eltern lungenleid., in d. Jugend Drüsenschw., die 1871 op. wurden, 85 Unterleibsentzündg., Schmerzanfälle mit Meteorismus, Brechreiz, Atemnot, r. v. Nabel ein Tum. welcher anfangs für Wandern. gehalten wurde. Am 9. I. 86 Annähung der r. Niere mit temporärem Erfolg.	12. VI. 86 pararektaler Schnitt, Resektion von 3 cm Ileum und 14 cm Colon, das mit tuberkulösen Geschwüren besetzt war. Cirkuläre Darmnaht.	Nierenförmiger Tumor durch Tuberkulose der Bauhin'schen Klappe und des Coecum bedingt.	Heilung und mit 8 Pfd. Gewichtszunahme am 9. Aug. entlassen.	3 Jahre nach der Operat. gesund, nur etwas diarrhoeische Stuhlgänge, aber keine Schmerzanfälle. 91 stellt sie sich vor, weil Drüsentuberkulose Fortschritte machte, der Unterleib war in Ordnung.

Nr.	Name, Alter, Datum der Operation	Anamnese, Status	Operation	Beschaffenheit des Tumors	Ausgang	Bemerkungen
12.	Johann M., 54 J. Sattler. 30. VI. 86. Ebenda S. 79.	Krebs in der Familie. Seit 4 Jahren Schmerzen und Diarrhöen, seit 4 Wochen Tumor entdeckt. Starker Kräfteverfall. Kleinfaustgrosser Tumor in der Coecalgegend.	Diagnose lautet auf Carcinom. Pararektal Schnitt, starke Verwachsungen des Tumors, der vom Eiter umgeben war. Wegen Verletzung des Ureters musste die Niere mitentfernt werden.	Unregelmässig buchtige Geschwüre, welche wohlcharakterisierte Tuberkelknötch. zeigten.	Die ersten 2 Tage gut, dann Meteorismus, Singultus. Erbrechen. Tod am 6. Juli.	Eitrige Peritonitis vielleicht durch Nekrose der Nahtränder bedingt. Hypostase, Peribronchitis chron. an den Spitzen, die linke Niere granuliert.
13.	Adam Sch., 25J. Schlosser 17. XII. 86. Ebenda S. 81.	Bauchfistel in der Reg. iliaca dextra, welche aus einer Infiltration sich entwickelte.	Schnitt parallel dem Poupart'schen Bande, Fistel am Colon durch Excision eines thalergrossen Stückes, Fistel am Ileum durch cirkuläre Resektion von 1—2 cm beseitigt.	Der Nachweis von Tuberkulose ist nicht ganz sicher.	Zunächst Heilung vom 18. II. bis 18. IV., dann Wiederaufbruch der Fisteln, welche nicht wieder zuheilten (22. August).	Spätere Nachrichten fehlen.
14.	Eduard M., 30 J., Schrein. 11. II. 88. Ebenda S. 82.	Seit 2 J. Schmerzen in der Coecalgegend, seit 1 Jahr eine Geschwulst, die am 7. Febr. 88 hühnereigross, beweglich war und bei Druck empfindlich ist.	Bauchschnitt u. Resektion von 8–9 cm Darm, davon 2 auf das Ileum, der Rest auf das Coecum fallen.	Tuberkulös. Geschwüre, welche eine bedeutende Verengung der Bauhin'schen Klap. verursach.	Heilung ohne Störung.	Das Körpergewicht stieg vom 18. II. bis zum 19. IV. von 113½ auf 126 Pfd. Befinden so gut (April 89), dass er sich verlobt hat.
15.	Elise D., 49 J. 20. V. 89. Ebenda S. 83.	5mal geboren. Vor 2 Jahren Leibschmerzen, d. mit Bettruhe verschwanden u. dann wiederkehrten. Sept. 88 wurde ein Geschwür unter dem Nabel eröffnet, das seitdem Eiter, später Kot in Menge entleerte. Hochgradige Abmagerung. Eiweiss im Urin.	Bauchschnitt, käsige Knoten im Bauchfell, 5 Fisteln des Darmes lineär und 2 durch Resektion von 9 cm Dünndarm und Cirkulärnaht geschlossen. Dauer 2 Stunden.	Darmfisteln durch Erweichg. von subserösen Tuberkelknoten entstanden.	Kollaps nach 10 Stunden.	Tuberkulose der Lungen, Amyloidgeschwüre am Dickdarm, käsige Tuberkel im Peritoneum, Tuben und Uterushöhle mit käsigen Massen gefüllt. Amyloid in Leber, Milz und Niere.

Nr.	Name, Alter, Datum der Operation	Anamnese, Status	Operation	Beschaffenheit des Tumors	Ausgang	Bemerkungen
16.	GeorgR., 54 J. Hausierer. 8. III 90.	1880 Tripper mit Hodenentzündung, seitdem Neigung zu Abweichen 86 Lungenentzündung, 88 Magenschmerzen, Abmagerung. Faustgrosser Tumor in der Coecalgegend.	Pararektaler Schnitt, Resektion von 33 cm Ileocoecaldarm und cirkuläre Naht. Drainage. Dauer 2½ Stunden.	Stenosierender tuberkulöser Tumor am Coecum.	Geheilt entlassen am 2. IV. 90, nachdem am 26. III. noch ein tuberk. Knochenherd am Olecranon ausgeschabt wurde.	29. Mai 92 relativ gesund wenn auch die Phthise langsam fortzuschreiten scheint. Manchmal Diarrhöen.
17.	Philippine J., 17 J. Cigarrenarbeiterin	1887 paratyphlitischer Abscess incidiert, der eine Fistel zurückliess. 10. Februar 88 Spaltung der Fisteln, Ausschabung ohne Erfolg.	17. Juli 90 abermals Ausschabung der Fisteln und direkte Naht von 2 Fisteln im Coecum.	Walzenförmiger Tumor im Coecum mit starken Adhäsionen.	Ungeheilt am 11 Aug. 90 entlassen.	
18.	Richard M., 26 J. Fabrikarbeiter. 15. XII. 91.	Als Kind Drüsenschwellungen. Im 18. Jahre Blinddarmentzündung, seitdem Verstopfung u. Beschwerden. Mai 91 Schmerzen, Aug. 91 Incision einer Geschwulst unter dem Nabel. In der Coecalgegend eine Anschwellung bis zur Mittellinie, wo Eiter aus einer Fistel läuft.	Pararektaler Schnitt, Resektion von 7 cm der Ileocoecalgegend des Darmes. Cirkuläre Naht, Drainage, Dauer 2 Stunden.	Ulcerierte tuberkulöse Geschw. des Coecum mit starker Stenose.	Heilung ohne Störung am 28. Jan. 92 entlassen.	20. Juni 92 Appetit, Stuhlgang in Ordnung, Bauchnarbe solide geheilt, aber wegen Armut, bloss Kartoffelnahrung, Lungenphthise fortschreitend.
19.	Moses F., 31 J. Kaufmann. 5. III. 92.	Hereditär tuberkulös belastet, Mai 91 Typhlitis mit starken Beschwerden, Sept. 91 grosser pararektaler Abscess in den Darm durchgebrochen Nachtschweisse, Spitzenaffektion.	1. Jan. 92 wurde der paratyphlitische Abscess incidiert. Kotfistel. 5. März 92 rechtsseitiger Bauchschnitt. Resektion 11 cm, davon 4½ cm Ileum, der Rest Coecum. Drainage. Dauer ⅝ Stunden.	Tuberkulöse Geschwüre am Coecum und Stenose an der Bauhin'schen Klappe.	Zunächst Heilg. bis auf eine wenig eiternde Fist., so dass Pat. auf Wunsch trotz grosser Schwäche am 6. April nach Haus reis. konnte.	Am 8. April erfolgte zu Hause der Tod infolge einer starken Blutung aus dem Mastdarm. Sektion nicht gestattet.

Nr.	Name, Alter, Datum der Operation	Anamnese, Status	Operation	Beschaffenheit des Tumors	Ausgang	Bemerkungen
20.	Barbara B., 22J. Cigarrenarbeiterin. 13. V. 92.	Nach Influenza 1890. Ovoider Tumor in der rechten Bauchgegend. Häufige Schmerzen und Diarrhöen.	Pararektaler Schnitt, Ablösung der Adhäsionen, cirkuläre Resektion und Darmnaht Dauer 5/4 Stunden. Tamponade mit Jodoformdochten.	15 cm langer Tumor des Coecum, welcher durch tuberkulöse Geschwüre eine bleistiftdicke Stenose an d. Ileocoecalklap. zeigt	Schluckpneumonien, Pleuritis in den ersten Tagen ging bald zurück. 26. V. erster Stuhlgang. 1. VII. ausser Bett. Entlassung am 8. März.	Sie nahm sehr an Gewicht zu und das Allgemeinbefinden hob sich. Ende Juli musste noch ein kleiner Ligaturabscess ausgeschabt werden.
21.	Hermann K., 71 J. 25. V. 92.	Seit 8 Jahren Verdauungsbeschwerden, namentl. Verstopfung. 90 u. 91 Lungenblutung. In der Ileocoecalgegend ein derber, empfindlicher Strang, an dem sich die Blähungen stauen.	Schnitt neben dem Rectus. Coecum mit fibrinösem Exsudat bedeckt. Cirkuläre Resektion und Darmnaht Drainage mit Jodoformdochten. Dauer 1 Stunde	10 cm langes Darmstück mit tuberkulösen Geschw. u. entzündlicher Stenose der Bauhin'schen Klappe.	Anfangs viel Schmerzen u. Erbrechen. Am 4. Juni viel Blähungen u. spontaner Stuhl. Entlassung am 5. Juli.	Der Verlauf war durch eine leichte Epididymitis sin. unterbrochen.
			3) Invaginationen.			
22.	Barbara W., 36 J. 27. III. 86.	10mal geboren. Seit April 83 (letzte Geburt) stechende Bauchschmerzen, Appetitlosigkeit u. seit dem 18. Juli starkes Erbrechen, Stuhlverhaltung. Anschwellung. P. 120, R. 24, T. 36. Starker Meteorismus.	Laparot. in der Linea alba. Darm morsch, musste übernäht werden, dann Resekt. von 25 cm d. Ileocoecaldarmes, dann noch Resekt. von 47 cm Ileum, welches d morschen Stellen enthielt. Cirkuläre Naht. Dauer 1 1/2 St.	Der Tum. stellte eine Invaginat. des Ileum u. Coec. in das Colon ascendens dar, der Darm oberhalb war stark erweit.	Noch einmal Koterbrechen nach der Op., dann Abgang v. Flatus u. dünnbreiig. Kot, geg. Abd. zunehmender Kollaps. 9 3/4 abends Tod.	Darm- u. Bauchwandserosa leicht verklebt, getrübt u. mit zahlreichen Hämorrhagien durchsetzt, diffuse Peritonitis, Naht suffizient.
23.	Karl H., 52 J., Bäcker. 10. XII. 84.	9. Okt. 84 plötzl. mit Durchfall, Erbrech. u. Schmerzen. Der Anfall wiederholte sich am 5. u. 9. Tage. Walzenförmiger Tumor v. 18 cm Länge in der r. Bauchseite. Verdacht auf Wanderniere mit Hydronephrose.	Laparot. legte die Invagination, an deren Spitze d. verdickte Coec. vorrückte, frei. Es gelang die Desinvag., allein weg. Verdacht auf Scirrhus wurde vom Coec. 7 cm u. 3 cm Ileum reseciert und cirkulär der Darm genäht.	An der Spitze des vorrückend. Coecum sass ein Geschw. mit indur. Grunde u. hypertroph. Muscularis aber ohne Krebselemente.	Heilung ohne Störung. Entlassen am 7. Jan. 85.	27. Mai 92 ganz gesund, Verdauung ganz in Ordnung, kann schwer arbeiten.

Nr.	Name, Alter, Datum der Operation	Anamnese, Status	Operation	Beschaffenheit des Tumors	Ausgang	Bemerkungen
24.	Anton F., 13 J. 15. V. 88.	Vor 3 Jahren Unterleibsentzündung, Weihnachten 87 heftige Leibschmerzen, Diarrhöen und Verstopfung, Mitte März trat zuerst ein Darmvorfall aus dem After auf. Starke Abmagerung.	Medianschnitt. Die Desinvagination gelang nicht. Resektion von 3½ cm Darm, wobei das Intussusceptum aus der elastischen Schlinge nach dem After zu entschlüpft. Cirkuläre Naht, das Intussusceptum war 21 cm lang.	Invagination des Ileum in das Colon mit abnormer Kanalbildung für die Kotpassage.	Heilung mit mässiger Fiebereaktion, Ende Juni entlassen.	29. Mai 92 ganz gesund, gross und stark geworden, Verdauung in Ordnung.
25.	Helene B., 69 J. 5. VI. 89.	1867 Climax, Unterleibsentzündung, 87 Diarrhöen, ebenso Winter 88. Seit März 89 Verstopfung, Blut und Schleimabgang. Seit Mitte April 89 Tumor im After, Arteriosclerose, starker Meteorismus.	Intussusceptum mit Gummischlauch abgeschnürt und nach Mikulicz reseciert und mit cirkulären Knopfnähten vernäht und dann über den Sphincter III hinauf zurückgebracht.	6,5 cm langes Stück des Colon welches durch den Sph. III bis vor den After sich invaginiert hatte und an der Spitze ein papilläres Adenom trug.	Heilung u. schon am 25. Juni entlassen.	Nach der Operation hörte sofort die Unregelmässigkeit der Herzaktion und der Stuhldrang, sowie der Meteorismus auf.
26.	Philippine N., 22 J. 27. XI. 91.	Vor 3 Jahren normale Entbindung. Mai 91 kolikartige Schmerzen mit Erbrechen, Stuhlverhaltung. Meteorismus. Nach 3 Tagen blutiger Stuhl. Die Anfälle kamen alle 8—14 Tage wieder Hochgradige Abmagerung, Anämie, wurstförmiger querliegender Tumor im Mesogastr.	Das Coecum und Colon ascendens war in das Colon transversum invaginiert (20 cm lang) und liess sich nach Lösung der Adhäsionen entwickeln. Explorativschnitt im Coecum wurde wieder vernäht.	Invaginatio ileocoecalis von 6 Monate Dauer, welche sich noch vollkommen desinvaginieren liess.	Heilung.	

Darmnähte wegen Kotfisteln.

Nr.	Name, Alter, Datum der Operation	Anamnese, Status	Operation	Ausgang	Bemerkungen, Endresultat
27.	Philippine M. 38 J. 25. IV. 84	Ende 83 erkrankte an einer incarceriertenSchenkelhernie, welche nach 8 Tagen aufbrach. März 84 Darmprolaps, der abgetragen werden musste. Hochgradige Abmagerung, kleiner frequenter Puls, Entleerung von Dünndarminhalt aus der Fistel. Nur das zuführende Darmrohr ist von der Fistel aus zu entdecken. Im Auswurf Tuberkelbacillen.	Bauchschnitt nach oben und unten von der Fistel; einwärts der Arteria epigastrica, welche unterbunden werden musste. Der Sporn hat die abführende Darmschlinge verdeckt; es musste aus dem fistulösen Darmstück noch eine zweite Darmschlinge gelöst werden, welche teilweise einriss und übernäht wurde. Resektion des die Fistel und den Sporn enthaltenden Darmstückes. Naht zweireihig, Bauchschluss mit Jodoformgazetampon in dem Wundwinkel.	Tod am 27. IV. 84.	Sektion nicht gestattet. Die Erscheinungen im Krankheitsverlauf nach der Operation deuteten auf eine rapid auftretende septische Peritonitis, wenn auch die hochgradige Schwäche und der Zustand der Lungen am Tode mit Schuld gewesen sein mag.
28.	Rosine M., 50 J. 2. III. 85.	Pat. hatte seit ihrer Jugend eine Nabelhernie. 5. X. 84 Incarceration der Hernie, 9. X. 84 Anlegung einer Kotfistel durch Incision der gangränösen Hernie. 27. XII. Einklemmung einer linksseitigen Schenkelhernie, welche auch schon lange bestanden hatte, Herniotomie und Reposition des Darmes.	2. März 85 Fisteloperation am Nabelbruch. Resektion des Colon transversum und Excision der Fistel. Der Zugang zu dem zu- und abführenden Teil des Colon transversum zur Nabelfistel wird durch zwei seitliche Längsschnitte neben dem Nabel erreicht und von hier aus gelingt die Lösung der Fistel und Resektion d. fistulösenDarmteiles.Drainage.	Geheilt entlassen 2. Mai 85.	Sowohl die linksseit. Hernie als auch d. Bauchnabelfistel waren vollst.geheilt alsPat. entlass. wurde. Am 18. Aug. 87 starb P. u. wurde seciert. Die Darmnarbe war kaum noch in d. Col. transv. sichtbar, mehr in der Serosa als derSchleimhaut, Lungenhypostase und Oedem war mit Todesursache.
29.	Gottlieb F., 42 J. 9. XII. 87.	Soll seit 72 einen linksseitigen Leistenbruch ohne Beschwerden getragen haben. 6. Juni 87 plötzliche Einklemmungserscheinungen, Herniotomie, 18 Tage nach der Herniotomie entstand im oberen Wundwinkel eine Kotfistel. 9. Sept. Bauchschnitt nachdem vorübergehende	9. Dez. 87 Laparotomie; Bauchschnitt links von der provisorisch vernähten Fistel in der Linea alba. Eine Dünndarmschlinge adhärierte in 15 cm Länge mit der vorderen Bauchwand und über diese hinweg kreuzte eine zweite und war an der ersten fest verklebt. Ausserdem zog neben und mit diesen durch	Geheilt entlassen 28. Jan. 88.	Am 31. März 89 befand sich Pat. vollständig wohl, ist in seinem Berufe thätig, nur hin und wieder noch Leibschmerzen u. Stechen in der Leistengegend.

Nr.	Name, Alter, Datum der Operation	Anamnese, Status	Operation	Ausgang	Bemerkungen, Endresultat
		Heilung und Incarcerationsrecidiv eingetreten war. Eine Dünndarmschlinge wurde durch einen bindegewebigen Strang eingeschnürt gefunden, dieser durchschnitten. Recidiv der Kotfistel, in der Mittellinie heftige Leibschmerzen.	bleistiftdicke Adhäsionen verbunden ein fingerdicker Strang gegen die linke Inguinalgegend, welcher sich an der hinteren Blasenwand inseriert. Die Dünndarmschlinge an der vorderen Bauchwand hängt mit der Fistel zusammen und wird in 15 cm Länge reseciert, die Fistel zugleich eliptisch excidiert. Die bindegewebigen Stränge werden reseciert. Darmnaht, Bauchschluss.		
30.	Virginie Th., 41 J. 30. IV. 88.	1885 linksseitiger Schenkelbruch. 86 Einklemmung mit nachfolgender Kotfistel. Ueber dem linken Schenkelring ein 2markstückgrosser scharfrandiger Hautdefekt, durch welchen man mit dem kleinen Finger in die zwei Enden des Dünndarms bequem eindringen kann.	Laparotomie. Umschneidung der Fistel. Verlängerung des Schnittes parallel der Art. epigastrica 6 cm nach oben, Lösung der Darmschlinge und Resektion des die Fistel enthaltenden Darmteiles. 12 innere und 12 äussere Darmnähte. Bauchnaht.	Geheilt entlassen. 18. Mai 88.	9. Juni 88 schreibt Pat. sehr dankbar über ihre glückliche Heilung.
31.	Elisabeth H., 39 J. 26. XI. 88.	Soll vor 12 Jahren (1876) eine Geschwulst an der rechten Schamlippe gehabt haben, welche aufging nach nassen Ueberschlägen und viel Eiter entleerte. 5. Juni 88 heftige Leibschmerzen, galliges Erbrechen, das seit 11. Juni fäculent wurde. Retentio. alvi et flatuum. Puls frequent am 12. VI. Zunge trocken, fäculenter Geruch ex ore, Bauch aufgetrieben. Ueber dem rechten Poupart'schen Bande eine fingerdicke, prallelastische Vorwölbung. Das rechte Labium zu einem apfelgrossen Tumor ver-	12. März Incision an der rechten Schamlippe. Ein faustgrosser, mit seröser glatter Haut ausgekleideter, nach d. Leistenkanal zu sich fortsetzender abgeschlossener Sack, der Eiter und Gas enthielt. 14. Juni. Aus dem Magen 3 Liter fäculent riechender, saurer Inhalt ausgepumpt. Am Morgen abortierte die Frau. 20. Juni. Eine Geschwulst unter dem linken Poupart'schen Rande incidiert, fäculenter Inhalt entleert. Entlassen. 15. Okt. zur Heilung der mit Eiterfistel verbundenen Geschwulst am rechten Labium wieder aufgenommen. Am	21. Dez. geheilt entlassen.	5. Febr. 89 stellte sich Pat. in sehr gutem Gesundheitszustand vor. Wunden vernarbt.

Nr.	Name, Alter, Datum der Operation	Anamnese, Status	Operation	Ausgang	Bemerkungen, Endresultat
		grössert, der prallelastisch, tympanitisch und nicht reponierbar.	linken Oberschenkel noch 2 Kotfisteln. 19. Nov. Rechts der als Bartholinischer Drüsenabscess diagnosticierte Tumor exstirpiert, links 26. Nov. Bauchschnitt parallel dem Poupart'schen Bande, Lösung einer im Brucheingang adhärenten Darmschlinge, Schluss der Bruchpforte von innen; die 10pfennigstückgr. Fistelöffg. am Darm umschnitten quer vernäht.		
32.	Frau H., 60 J. 5. I. 89.	Nabelbruch seit vielen Jahren. 5. Nov. 88 Einklemmungserscheinungen. 11. Nov. Kotfistel angelegt.	Laparotomie, Eröffnung des Bruchsacks links vom Nabel. Ablösung der Ileumschlinge und Vernähung der Fistel durch 7 in 2 Reihen angeordnete Seidennähte, Achsendrehung der Ileumschlinge. Netz musste teilweise resecirt werden.	Heilung.	20. Jan. 90 vollständig gesund und vorzügliches Allgemeinbefinden.
33.	Johann Sch., 36 J. 3. XII. 89.	Seit 85 rechten Leistenbruch. Okt. 89 Anschwellung des Bruches, Erbrechen, Leibschmerzen. 5 Tage nach der Einklemmung Herniotomie, künstl. Kotfistel. In der rechten Schenkelfurche schräg-ovaler Defekt in der Bauchwand, in welcher Darm vorliegt.	Umschneidung der Darmfistel, Anfrischung der Darmfistelränder und Vereinigung durch zweireihige Naht. Reposition des Darmes, Einführung eines Jodoformdochtes, Naht der Haut nach Umschneidung der callösen Hautfistelränder.	Geheilt entlassen 27. Dez 89.	

Hieher wären noch die oben unter Nr. 7 und 8 erwähnten Fälle zu zählen.